



UNIVERZITA
PARDUBICE
FAKULTA
ZDRAVOTNICKÝCH
STUDIÍ



MANUÁL SNÍMKOVÁNÍ HRUDNÍKU A DUTINY BŘIŠNÍ

PŘÍLOHA K BAKALÁŘSKÉ PRÁCI

Tereza Taliánová

Mgr. Zdeňka Vilasová, Ph.D.

Vážení studenti,

předložená brožura se zabývá zejména problematikou RTG snímkování hrudníku a dutiny břišní. Jsou zde zjednodušeně popsány nejčastěji používané standardizované projekce vycházející z Národních radiologických standardů zveřejněných ve Věstníku MZČR č. 3/2019.

Kromě toho se zde dozvíte, jaké jsou kompetence radiologického asistenta, z jakých komponent se skládá RTG přístroj, jaké části má RTG pracoviště. Dále Vás seznámíme s ochrannými pracovními pomůckami jak pro zdravotnický personál, tak i pro pacienty.

Obrázky použité v tomto manuálu jsou buď z vlastního zdroje, anebo z archivu zdravotnických zařízení, publikací či veřejně dostupných internetových zdrojů. Vzhledem k menší velikosti obrázků by byly popisky nepřehledné, a proto odkazy na zdroje uvádíme touto cestou. Čísla v závorce odkazují k očíslovanému seznamu zdrojů na konci tohoto manuálu.

Obrázky č. 1, 2, 3, 6, 7, 8, 12, 14, 16, 18, 20, 22, 24, 26, 28, 30, 32, 33, 35, 37, 38, 41, 42 pochází z archivu autora, Obrázky č. 5 a 6 [10] Obrázek 10 [7], Obrázek 12 [11], Obrázek 13 [9] Obrázky 4, 11, 15, 27, 29, 31, 37, 39 jsou z dokumentace ZZ, Obrázky č. 17, 19, 25, 33, 35, 41, 43 [4], Obrázky č. 21, 23, 46 [5].

Věříme, že získané informace budou pro Vás při studiu užitečné a přínosné.

Tereza Taliánová

TAK TEDY ZAČÍNÁME

Obsah

1	Kompetence radiologického asistenta (RA)	5
2	Rentgenové pracoviště určené ke snímkování hrudníku a DB	8
2.1	Skiografické pracoviště	8
2.2	Snímkování na operačním sále	9
3	Žádanka/průvodka k RTG vyšetření	10
4	Radiační ochrana	11
4.1	Radiační ochrana u pacientů podstupujících snímkování hrudníku či dutiny břišní	11
4.2	Radiační ochrana u personálu	12
4.3	Radiační ochrana u doprovázejících osob	13
5	Značení rovin těla, projekcí a označení snímku (rentgenogramu)	14
5.1	Roviny těla	14
5.2	Projekce	14
5.3	Označení stran a projekcí na rentgenogramu.....	15
5.4	Poloha snímkování	16
5.5	Zastínění a projasnění na snímku	17
5.6	Měkká a tvrdá snímkovácí technika	17
6	Snímkování hrudníku	18
6.1	Možná pochybení při snímkování hrudníku	18
6.2	Patologie nálezů na rentgenogramu plic-projevy	18
6.3	Projekce pro snímkování hrudníku	19
6.3.1	Hrudník PA projekce vstoje.....	21
6.3.2	Hrudník – AP projekce vleže (tvrdá snímkovácí technika)	22
6.3.3	Hrudník – AP na lůžku/lehátku (měkká snímkovácí technika)	23
6.3.4	Hrudník – AP na lůžku/lehátku (tvrdá snímkovácí technika)	24
6.3.5	Hrudník – boční projekce vstoje	25
6.3.6	Žebra – AP projekce	26
6.3.7	Žebra – PA projekce	27
6.3.8	Žebra – šikmá předozaďní/zadopřední projekce	28
6.3.9	Sternum šikmá zadopřední projekce	30
6.3.10	Sternum – boční projekce	31
7	Snímkování dutiny břišní	32
7.1	Možná pochybení při snímkování dutiny břišní	32
7.2	Projekce pro snímkování dutiny břišní.....	33
7.2.1	Břicho – PA projekce	34
7.2.2	Břicho – AP vleže projekce	35

7.2.3 Břicho – PA projekce vleže s horizontálním CP	36
7.2.4 Břicho – levá boční projekce vleže s horizontálním CP	37
7.2.5 Intravenózní vylučovací urografie	38
8 Použitá literatura	40

Seznam použitých zkratk

AP	anterior posterior (předozaďní)
CP	Centrální paprsek
DB	Dutina břišní
IVU	Intravenózní vylučovací urografie
KL	Kontrastní látka
LO	Lékařské ozáření
MZ ČR	Ministerstvo zdravotnictví České republiky
MKN	Mezinárodní klasifikace nemocí
PA	posterior anterior (zadopřední)
RA	Radiologický asistent
RF	Radiologický fyzik
RO	Radiační ochrana
RTG	Rentgenový
TBC	Tuberkulóza
ZZ	Zdravotnické zařízení

1 Kompetence radiologického asistenta (RA)

Níže uvedené kompetence RA vychází z Kvalifikačního standardu na výkon zdravotnického povolání Radiologický asistent zveřejněného ve Věstníku MZ ČR 2020, částka 2, s. 19–38 a jsou v souladu s Vyhláškou č. 55/2011 o činnostech zdravotnických pracovníků a jiných odborných pracovníků paragraf 7 ve znění pozdějších předpisů (Česko,2011; Česko, 2020).

Profesní kompetence u RA (jejich výstupní vědomosti, dovednosti) jsou rozděleny na základní, specializované a vysoce specializované podle základních funkcí, které RA plní a vycházejí z platných legislativních dokumentů ČR. Z kvalifikačního standardu přípravy na výkon zdravotnického povolání Radiologický asistent vyplývá, že RA musí umět samostatně řešit úkoly v souvislosti s výkony na radiodiagnostickém oddělení, radioterapii a oddělení nukleární medicíny (Česko, 2020).

Musí také ovládat základní praktické postupy a specifické činnosti při poskytování specifické ošetrovatelské péče poskytované v souvislosti s radiologickými výkony za použití příslušných přístrojových technologií. S ohledem na psychologické, sociální, ekonomické, společensko-kulturní a duchovní odlišnosti způsobu života pacientů je schopen adekvátně komunikovat s pacienty v různých situacích, se kterými se setká při výkonu své profese.

Činnosti RA zahrnují provádění radiologických a kvantitativních postupů, léčebnou aplikaci ionizujícího záření a specifickou ošetrovatelskou péči poskytovanou s radiologickými výkony.

AUTONOMNÍ KOMPETENCE RA

1. Oblast provádění radiologických a kvantitativních postupů, léčebné aplikace ionizujícího záření a poskytování specifické ošetrovatelské péče v souvislosti s radiologickými výkony. Radiologický asistent bez odborného dohledu a bez indikace, v rozsahu své odborné způsobilosti, v souladu s právními předpisy a standardy.

- Provádí a vyhodnocuje zkoušky provozní stálosti zdrojů ionizujícího záření a souvisejících přístrojů ve všech typech zdravotnických radiologických pracovišť.
- Provádí specifickou ošetrovatelskou péči poskytovanou v souvislosti s radiologickými výkony.
- Přejímá, kontroluje a ukládá léčivé přípravky, zdravotnické prostředky a manipuluje s nimi.

2. Oblast podpory zdraví

- Zajišťuje, aby lékařské ozáření (LO) nebylo v rozporu se zásadami radiační ochrany, vykonává činnosti při zajištění optimalizace radiační ochrany včetně zabezpečování jakosti.
- Vykonává činnosti zvláště důležité z hlediska RO.
- Vykonává odborné činnosti v návaznosti na svou získanou způsobilost, vytváří statistická hlášení, vede záznamy o průběhu radiologických výkonů.
- Dodržuje hygienicko-epidemiologický režim.
- Provádí opatření při řešení následků mimořádné události nebo krizové situace

3. Oblast zdravotní výchovy a poskytování informací

- Poskytuje pacientům i jejich blízkým potřebné informace v souvislosti s radiologickými výkony a připravuje pro ně názorné odborné propagační materiály.
- Podílí se na přípravě standardů v rámci radiologických výkonů.
- Podílí se na vzdělávání členů radiologických pracovišť a jiných odborných pracovníků ve zdravotnictví.
- Podílí se na kvalifikačním a celoživotním vzdělávání zdravotnických pracovníků.
- Efektivně ovládá nové informační a komunikační technologie (Česko,2011; Česko, 2020).

KOOPERATIVNÍ KOMPETENCE RA

- Respektuje role jednotlivých profesionálů při koordinaci a plnění odborných úkolů v multidisciplinárním týmu oblasti radiologie, zachovává a posiluje vzájemný partnerský vztah a podílí se na všech společných opatřeních v zájmu zachování bezpečnosti pacientů.
- Jako aplikující odborník provádí v odůvodněných případech stanovených standardy na základě požadavku indikujícího lékaře, skiagrafické zobrazovací postupy včetně screeningových, perioperační skiaskopii a kostní denzitometrii.
- Provádí na základě požadavku indikujícího lékaře a na základě indikace lékaře, který je aplikujícím odborníkem, radiologické zobrazovací postupy používané při LO a instrumentuje při postupech intervenční radiologie, léčebné ozařovací techniky a nukleárně medicínské zobrazovací a nezobrazovací postupy.
- Provádí na základě indikace lékaře léčebné a zobrazovací výkony, které využívají jiné fyzikální principy než ionizující záření, zavádí periferní žilní katétrů.

- Na základě indikace lékaře aplikuje léčebné přípravky nutné k provedení výkonů trávícím traktem, dýchacími cestami, podkožně a do svalu.
- Pod odborným dohledem lékaře aplikuje intravenózní léčiva, která souvisí s prováděním LO.
- Pod odborným dohledem RF se specializovanou způsobilostí vykonává dílčí činnosti při plánování radioterapie.
- Vykonává odborné činnosti v návaznosti na svou získanou způsobilost a spolupracuje s dalšími odborníky (Česko,2011; Česko, 2020).

KOMPETENCE RA VE VÝZKUMU A VÝVOJI

- Při realizaci svých činností využívá výsledky výzkumu v oblasti radiologie a praxe založené na důkazech.
- Získává nové znalosti tím, že se podílí na výzkumné práci v oblasti radiologie a prezentuje její výsledky, přičemž využívá všech dostupných informačních zdrojů.
- Podílí se systematicky a nepřetržitě na programech zajišťování kvality v oblasti radiologie.
- Usiluje o svůj odborný růst v rámci celoživotního vzdělávání.

KOMPETENCE RA V OBLASTI MANAGEMENTU

- Dovede posoudit, analyzovat rizika pro zdraví spadající do oblasti radiologie a plánovat, provést a kontrolovat nezbytná opatření k zamezení působení těchto rizik.
- Pracuje ve skupinách a kooperuje s jinými odborníky.
- Při výkonu odborných činností v rámci radiologie sleduje jejich efektivitu a náklady.
- Metodicky vede, motivuje, vzdělává, kontroluje a hodnotí svěřené pracovníky.
- Účastní se rozhodovacích procesů v oblasti zdravotní politiky a řízení na úseku radiologie.

Jak uvádí kvalifikační standard všechny kompetence je nutné plnit v souladu s platnými právními předpisy, etickými principy a standardy (Česko, 2011; Česko, 2020).

2 Rentgenové pracoviště určené ke snímkování hrudníku a DB

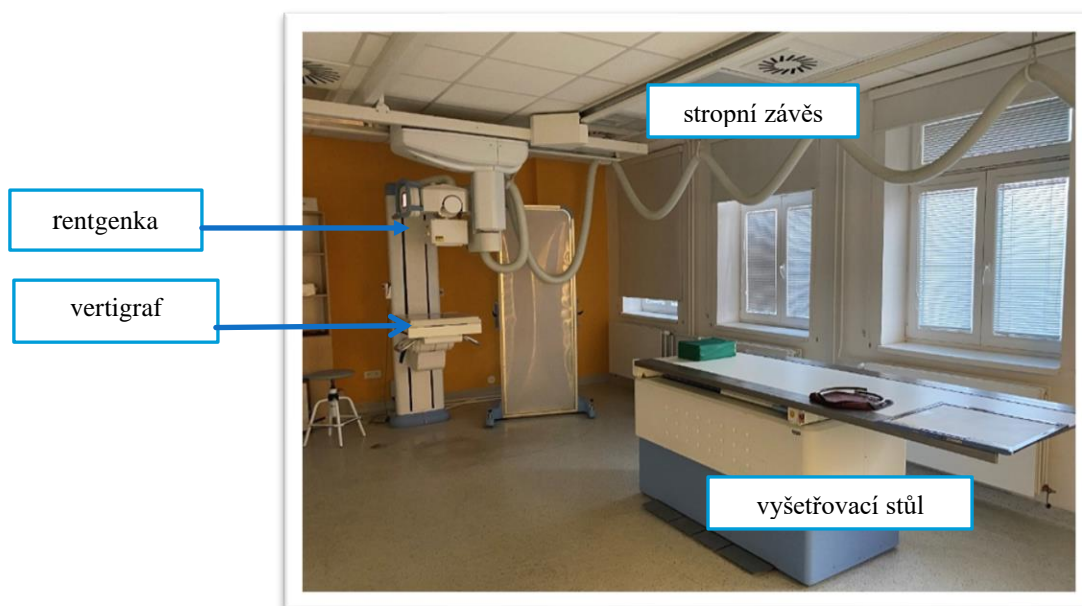
Rentgenové pracoviště, na kterém se provádí snímkování hrudníku a dutiny břišní se obvykle skládá z několika místností a jsou na něm prováděna i další skiagrafická vyšetření. Pracoviště je označeno symbolem sledovaného pásma.

2.1 Skiagrafické pracoviště

Důležitou místností je **kartotéka/recepce**, kde pacient obvykle odevzdává žádanku na vyšetření. Radiologický asistent si žádanku zkontroluje a zadá údaje o pacientovi do nemocničního informačního systému.

Mezi další místnosti patří:

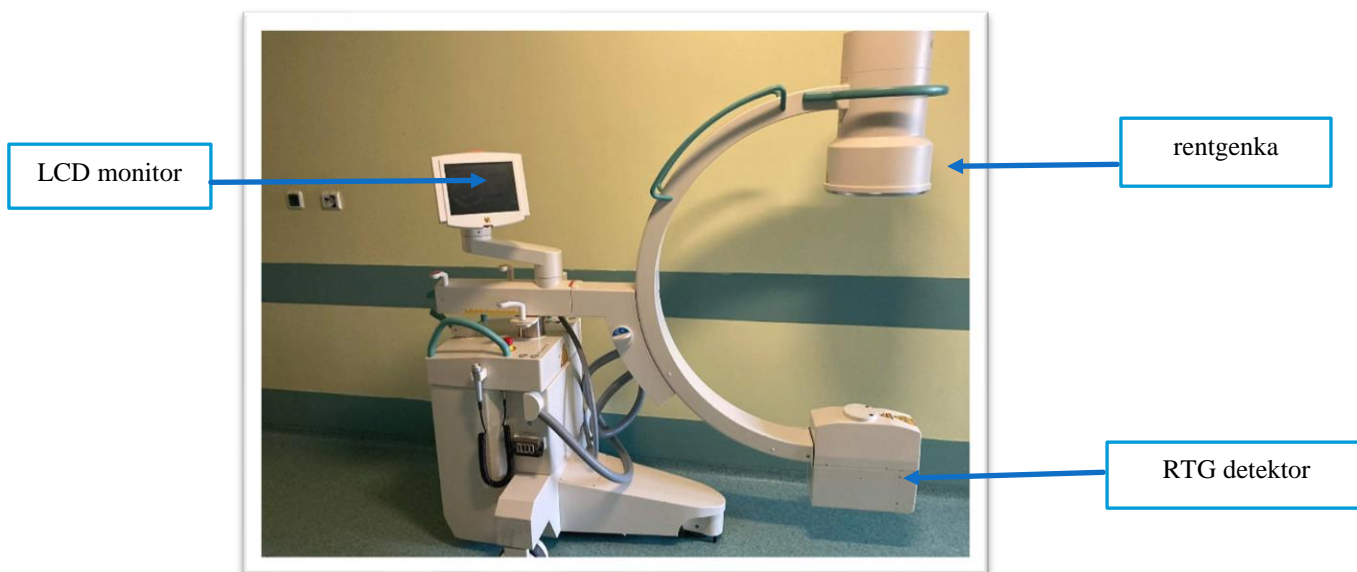- **Kabinky** pro pacienty, kde se musí pacient vysvléknout/obléknout dle v rozsahu nezbytném pro zdárné provedení požadované projekce
- **Vyšetřovny** (snímkovna) čili místnosti, kde je pacient uložen na vyšetřovací stůl případně postaven k vertigrafu a proběhne zde požadovaný výkon (viz Obrázek 1)
- **Ovladovna** – je místnost pro radiologické asistenty, odkud se zajišťuje provoz rentgenu, kontrola snímků včetně jejich případné úpravy a poté odeslání snímku elektronicky odesílajícímu lékaři.
- **Sociální zázemí pro radiologické asistenty** – denní místnost pro radiologické asistenty, WC, koupelna případně další prostory např. archiv/dokumentační místnost.



Obrázek 1 Vyšetřovna RTG

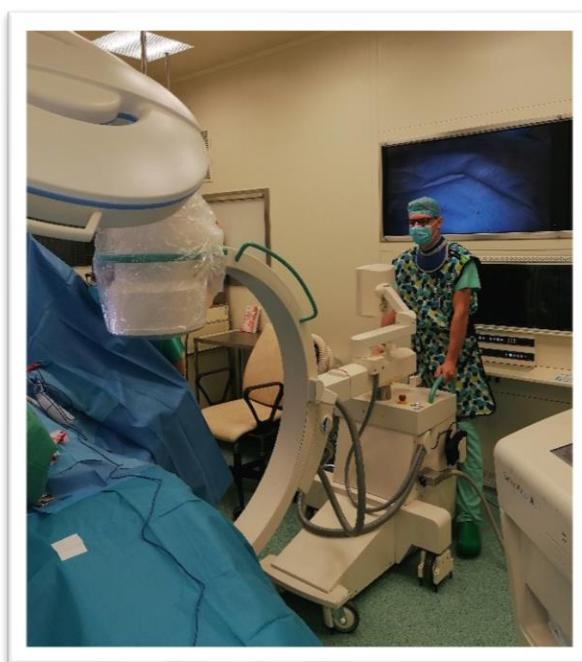
2.2 Snímkování na operačním sále

Pro snímkování dutiny břišní či hrudníku na operačním sále se používá pojízdný RTG přístroj s C-ramenem.



Obrázek 2 Pojízdný RTG přístroj C-rameno

Vzhledem k tomu, že se přístroj používá na operačním sále, je nezbytného ho před použitím vyzkoušet a pak sterilně zarouškovat. Při práci s pojízdným RTG přístrojem C-ramenem se musí radiologický asistent převléct ve vstupní filtru do oblečení určeného do čistých prostor a poté si ještě obleče osobních ochranných pracovních pomůcek, kterými jsou antistatická obuv, ochranná zástěra, ochranný límec a dozimetr umístěný na levé straně hrudníku na povrchu zástěry.



Obrázek 3 Používání zarouškovaného C-ramene

3 Žádanka/průvodka k RTG vyšetření

Žádanka na RTG pro snímkování hrudníku a dutiny břišní by měla obsahovat následující údaje:

- jednoznačnou identifikace pacienta
- jasnou specifikaci vyšetření (oblast a modalita)
- klinickou diagnózu s číselným kódem MKN (Mezinárodní klasifikace nemocí)
- indikaci – očekávaný přínos není-li jasný z klinické dg
- v případě podání kontrastní látky (KL) alergologická anamnéza + případné kontraindikace k podání KL
- informace o předchozích vyšetřeních stejnou nebo podobnou indikací není-li to zřejmé ze zdravotnické dokumentace
- jméno a podpis indikujícího lékaře
- razítko indikujícího pracoviště (pokud žádanka vystavena u stejného zřizovatele, pak razítko být nemusí)
- datum vystavení žádanky případně datum objednání vyšetření
- v případě snímkování trupu výšku, hmotnost a pohlaví vyšetřovaného
- informaci o graviditě žen mezi 15–50 let v případě, že se jedná o ozáření mezi bránicí a kostmi stydkými. Příklad žádanky/průvodky je viz Obrázek 4.

Kód pojišťovny	požaduje díl A	IČZ	Datum	Čís. dokladu	Pot. č.
		Odbornost		provedl díl B	
POUKAZ NA VYŠETŘENÍ / OŠETŘENÍ Z					
Pacient					
Č. pojištěnce	Základní diagnóza				
Variabilní symbol	Ost. dg.				
Odeslán ad:	Kód náhrady				
Požadováno:					
<input type="checkbox"/> RTG	<input type="checkbox"/> CT	<input type="checkbox"/> MR			
<input type="checkbox"/> nukleární medicína	<input type="checkbox"/> US	<input type="checkbox"/>			
Jednoznačná specifikace požadovaného vyšetření:					
Speciální požadavek:					
Klinická diagnóza (slovy):					
Důvod požadavku, ev. užití otázka:					
Poznámka:					
Adresa pojištěnce (pro potřeby poskytovatele):					
Poslední obdobné vyšetření: kdy					
kde					
provedený výkon					
Zapůjčená obrazová dokumentace: ano - ne					
Pacient chodí - nechodí: Hmotnost a výška pacienta: kg cm					
Alergie v anamnéze:					
Další podstatná anamnestická data a výsledky dosavadních vyšetření, ev. další informace:					
razítko a podpis požadujícího					
<small> DTPSPIS P&P s.r.o. IČO: 252 132 136 1530016 Tisk: INAPS s.r.o., Třebíč </small>					

Obrázek 4 Ukázka žádanky na RTG vyšetření

4 Radiační ochrana

Cílem radiační ochrany je snížit ozáření u pacientů prostřednictvím řady organizačních a technických opatření. V níže uvedené textu a Obrázcích 5 – 7 jsou uvedeny nejčastější možnosti stínění.

4.1 Radiační ochrana u pacientů podstupujících snímkování hrudníku či dutiny břišní


V současné době se doporučuje, aby bylo ochranné stínění používáno v pediatrické radiologii, je-li umístěna štítná žláza, prsní tkáň či gonády v blízkosti primárního RTG svazku. Je důležité nezapomínat také na spolupacienty snímkaných pacientů prostřednictvím pojízdného RTG např. na jednotkách intenzivní péče, za předpokladu že vzdálenost mezi nimi je kratší než 1,5 m. Tuto situaci je možné řešit odstíněním spolupacienta např. RTG zástěrou.



Obrázek 5 Chrániče vaječnicků



Obrázek 6 Chrániče gonád



Obrázek 7 Ochranná zástěra


4.2 Radiační ochrana u personálu

Radiační ochrana (RO) u zdravotnického personálu na RTG pracovištích je dána stavební úpravou na vyšetřovně, používáním schválených a kontrolovaných RTG přístrojů, dodržování zásad a platných předpisů souvisejících se zdroji ionizujícího záření. Na RTG pracovištích jsou vymezena sledovaná a kontrolovaná pásma. Vyšetřující osoba nesmí být při práci přímým svazkem RTG záření (Seidl a kol., 2012, s. 93–94).

Při skiagrafických vyšetřeních hrají důležitou roli hlavně stavební úpravy, přičemž radiologičtí asistenti jsou při snímkování většinou v ovladovně. U skiaskopických vyšetření se uplatňuje zejména ochrana stíněním, RA či lékaři nosí ochranné stínící zástěry, nákrčníky, rukavice či brýle, ochrana časem (co nejkratší skiaskopický čas), nezbytně nutný počet pracovníků k výkonu, co nejkratší pobyt pracovníků na vyšetřovněch či operačním sále (střídáním pracovníků) a také ochrana vzdáleností, kdy pokles radiační dávky klesá s druhou mocninou vzdálenosti (např. na operačním sále odstoupit od pacienta, pokud to lze, schovat se za stěnu, nedotýkat se pacienta ani kazety).

Materiál ochranných stínění musí být v ochranném prostředí rozložen rovnoměrně a musí obsahovat prvky o atomovém čísle větším než 47. Z hlediska radiační ochrany je nezbytné kontrolovat celistvost ochranných stínících prostředků (Súkupová, 2018, s. 199).

Radiologičtí pracovníci jsou povinni nosit osobní dozimetry k monitoraci obdržené dávky. V případě, že se jejich ruce nachází v blízkosti primárního RTG svazku, pak by mělo být provedeno i monitorování dávky na ruce prstovým dozimetrem. Ukázka pomůcek (viz Obrázky 8-9).



Obrázek 8 OOPP pro personál



Obrázek 9 Osobní dozimetr

4.3 Radiční ochrana u doprovázejících osob

Jedná o ochranu osob doprovázejících na RTG vyšetření např. děti, seniory či osoby s mentálním postižením. Doprovázejícími osobami jsou obvykle rodinní příslušníci, osoby blízké, ale i ošetrovatelský personál. Tyto osoby musí být edukováni o rizicích souvisejících s ionizujícím zářením a souhlas stvrzují svým podpisem.

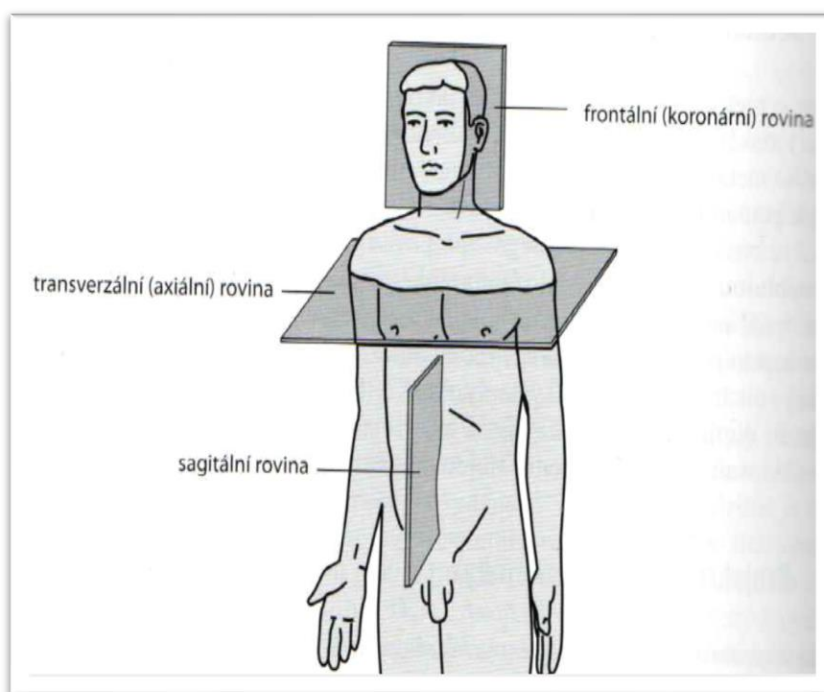
U žen se zjišťuje možnost případného těhotenství, pokud je těhotná tak se volí jiná doprovázející osoba. Doprovázející osoby musí být vybaveny ochrannou zástěrou a límcem (Seidl a kol., 2012, s. 94; Súkupová, 2018, s. 200).

Ačkoliv někteří autoři (Seidl a kol., 2012, s. 95, Vomáčka, 2015, s. 74) ve svých publikacích uvádí, že radiologický asistent nesmí pacienta držet, tak např. v publikaci Súkupové se již můžeme setkat názorem, že pro radiologické asistenty sice platí, že by se neměli zdržovat ve vyšetřovně, tak v nezbytné nutném akutním případě (např. v pediatrické radiologii) mohou pacienta přidržet, za předpokladu, že budou převlečení do ochranné zástěry a zaevidují záznam o provedené asistenci (Súkupová, 2018, s. 200).

5 Značení rovin těla, projekcí a označení snímku (rentgenogramu)

5.1 Roviny těla

K orientaci na lidském těle pro potřeby snímkování je důležité stanovení rovin. Probíhá-li centrální paprsek v sagitální rovině těla, pak se jedná o projekci sagitální, což může být např. PA-posteroanteriorní nebo AP-anteroposteriorní). Probíhá-li však CP v rovině frontální (koronární), pak se jedná o projekci frontální či bočnou a v případě, kdy CP probíhá v dlouhé ose těla/ose snímkovaného objektu, jedná se o projekci axiální (transverzální) (viz Obrázek 10).



Obrázek 10 Stanovení rovin těla

5.2 Projekce

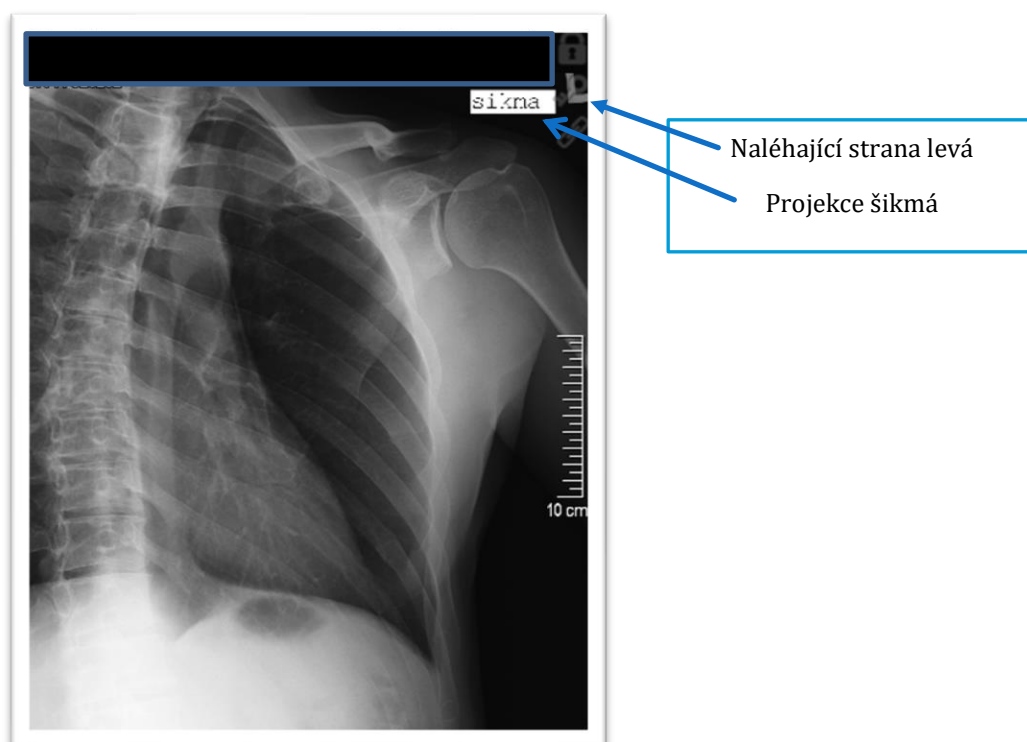
Po pojmem **projekce** v tomto manuálu je myšlen průmět rentgenového obrazu objektu na určitou plochu tedy film, štít. Projekce jsou označovány dle směru průchodu centrálního paprsku vyšetřovaným objektem. Místo vstupu paprsku je první část, místo výstupu pak druhá část označení projekce (např. PA – posterior-anterior tedy zadopřední, kdy záda jsou obrácena k rentgence a hrudník k filmu a AP – anterior-posterior čili předozadní je to naopak). V následující Tabulce 1 jsou znázorněny typy projekcí.

Tabulka 1 Seznam projekcí (Seidl a kol., 2012)

PROJEKCE
Projekce předozadní
Projekce zadopřední
Bočná (pravá ev. pravolevá, levá ev. levopravá)
Šikmá (pravá, levá) jedna ze základní rovin těla směřuje k filmu a CP pod jiným úhlem než pravý)
Tangenciální - CP prochází jako tangenta po obvodu zaoblené plochy
Axiální - CP probíhá osou objektu
Speciální projekce – Town, Rhesova

5.3 Označení stran a projekcí na rentgenogramu

Rentgenogramy čili snímky mají vyznačenou stranu objektu. Toto označení je provedeno za pomoci kovových písmenek P (pravá strana) a L (levá strana), u bočných a šikmých se řídí značka dle naléhající části těla. Pravý a levý – označuje bok, kterým se pacient natočí ke kazetě s filmem (záření vstupuje z opačné strany). Ukázka značení je znázorněna na Obrázku 11.

**Obrázek 11** Označení snímků písmeny

Olovená písmena či značky se připevní na kazetu (náplastí případně existují písmenka z přilnavého materiálu) do rohu kazety tak, aby nezakrývaly části objektů. Na níže uvedeném Obrázku 12 jsou zobrazeny písmenka a značky zalité v plastovém obalu.

Rentgenogramy musí být při hodnocení uloženy tak, jako kdyby pacient stál proti popisujícímu. Písmenko musí být otočeno tak, aby bylo správně čitelné při prohlížení snímku na negatoskopu. U předozadních snímků se písmena pokládají normálně, v případě zadopředních, bočných a šikmých projekcí zrcadlově.

U přímé digitalizace se písmena či značky doplní v počítači po snímkování. Pokud na některém snímku v manuálu toto označení chybí, pak je to z důvodu ořezu snímku, kdy bylo nutné provést anonymizaci pacienta.



Obrázek 12 Olovená písmena a značky (zdroj: www.vmk-rtg.cz)

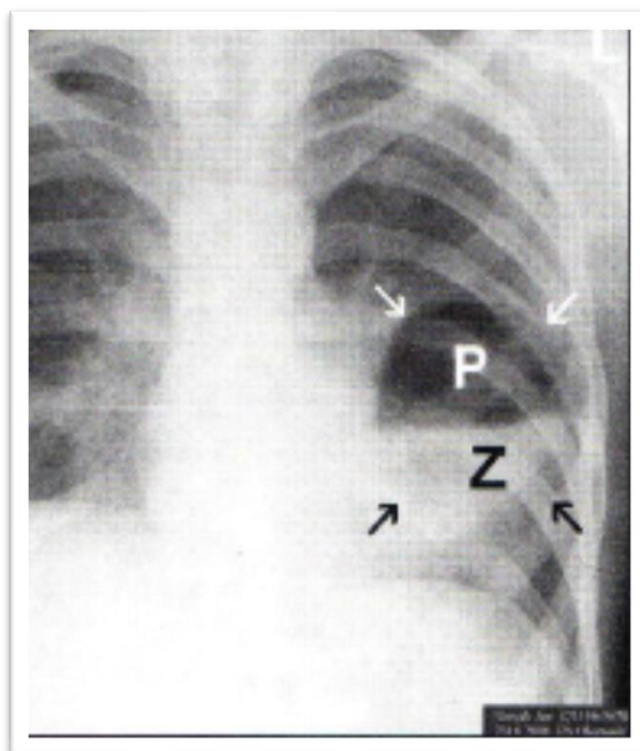
5.4 Poloha snímkování

Pacienty lze při snímkování hrudníku či dutiny břišní uložit do následujících poloh:

- Vleže na zádech
- Vleže na boku
- Vstoje
- Vsedě

5.5. Zastínění a projasnění na snímku

RTG snímek je v podstatě negativ, z toho plyne, že **zastínění** na snímku (tkáň vysoce absorbující záření) se zobrazují jako bílé a **projasnění** (tkáň málo absorbující záření) se zobrazují jako tmavé (viz Obrázek 13).



Obrázek 13 Projasnění a zastínění na snímku (zdroj: 3.LF UK)

5.6 Měkká a tvrdá snímkovácí technika

Za **měkkou snímkovácí techniku** je označováno snímkování o nižší hodnotě napětí (60-80 kV), kdy je RTG snímek více kontrastní a jsou na něm lépe rozeznatelné struktury jako plíce a kosti, ale penetrace záření mediastinem je malá. Nižší napětí s sebou přináší i méně rozptýleného záření.

Za **tvrdou snímkovácí techniku** je považováno snímkování za použití vyššího napětí než 100 kV, obvykle v rozmezí od 120–150 kV. RTG obraz je sice méně kontrastní, avšak mediastinum a skrytá struktura plic jsou lépe vizualizované. Za nevýhodu lze považovat větší množství rozptýleného záření, které je možné redukovat prostřednictvím použití protirozptylové mřížky. Je zde nutné počítat s nárůstem dávky. Je možné využít u neklidných a starších pacientů, kde hrozí rozdýchání a rozhybání hrudníku.

6 Snímkování hrudníku

U snímkování hrudníku jsou v tomto manuálu popisovány následující projekce-PA projekce vstoje (tvrdá snímkovácí technika), AP projekce vleže, AP projekce na lůžku nebo na lehátku (měkká snímkovácí technika), AP projekce na lůžku nebo na lehátku (tvrdá snímkovácí technika), hrudník boční projekce, žebra AP projekce, žebra PA projekce, žebra šikmá předozadní/zadopřední projekce, sternum šikmá zadopřední projekce, sternum boční projekce.

6.1 Možná pochybení při snímkování hrudníku

Mezi nejčastější chyby při snímkování hrudníku patří:

- nedostatečný nebo chybný zápis dat do počítače,
- nedostatečná informovanost pacienta o chování při vyšetření (např. o způsobu dýchání při expozici),
- provedení jiné projekce oproti požadavku ze žádanky/průvodky,
- projekce neodpovídá kritériím nastavení případně nesprávné zaměření CP
- špatné napolohování pacienta,
- pohyb pacienta při snímkování, neodstranění předmětu ze snímkové oblasti,
- nedodržení doporučené ohniskové vzdálenosti
- špatně upravena velikost snímkovacího pole dle velikosti užití kazety,
- špatně umístěné stranového označení případně jeho absence, (pokud to povaha snímku vyžaduje),
- nedostatečně vycloněné snímkovácí pole,
- nepřizpůsobení parametrů u přednastavených programů např. u pacientů kachektických, obézních, se sádrovými fixačními obvazy.

6.2 Patologie nálezů na rentgenogramu plic-projevy

Obecně je možné konstatovat, že patologické stavy respiračního systému se obvykle projevují různými změnami ve vzdušnosti plicního parenchymu, a to následně ovlivní množství absorbovaného RTG záření.

Snížení absorpční schopnosti plicní tkáně se projeví snížením transparence čili zastíněním. Naopak snížení absorpční schopnosti plicní tkáně vede ke zvýšení transparence tedy projasnění plicního parenchymu.

Zastínění plicního parenchymu může být způsobeno např. nevzdušností plicní tkáně anebo extrapulmonálními patologiemi. Nevzdušnost plicní tkáně se projevuje ložiskovým či plicním zastíněním způsobeným buď uzávěrem přívodního bronchu vedoucího ke vstřebání vzduchu z plicního parenchymu za uzávěrem čili atelektázou anebo náhradou vzduchu v plicních sklípcích tekutinou (trnasudátem či exsudátem) tzv. konsolidací plicní tkáně.

Z extrapulmonálních příčin lze zmínit například patologie pleurální dutiny (např. přítomnost pleurální tekutiny).

Projasnění plicního parenchymu čili zvýšení transparence může být difúzní např. u plicního emfyzému nebo ohraničené u dutin vyplněných vzduchem (Malíková, 2019, s. 82)

6.3 Projekce pro snímkování hrudníku

Níže uvedené informace vycházejí z Věstníku č. 3/2019 – Národní radiologické standardy, skiografie dospělí.

Při snímkování hrudníku je z hlediska správného snímkování dodržovat určité zásady a pokyny.

U každého pacienta musí být provedena jeho identifikace a také kontrola údajů na žádance k vyšetření.

Mezi nejdůležitější patří příprava pacienta spočívající v odložení oděvu z horní poloviny těla včetně sejmutí předmětů z rentgen kontrastního materiálu nacházející se ve vyšetřované oblasti (prevence vzniku artefaktů) a samozřejmě také edukace pacienta o podstupovaném výkonu, u žen ve fertilním věku zjišťování případné gravidity.

Dále je důležité clonit vyšetřovanou oblast tak, aby byly zachyceny všechny struktury pro kritéria správného zobrazení. Okraje primární clony musí být na snímku viditelné v rozmezí cca 1-3 mm.

Expoziční čas je doporučen, pokud možno co nejkratší. Použití osobních ochranných pracovních prostředků není nutné. Hodnota expozičního indexu musí odpovídat správné úrovni expozice.

Povel pro pacienta spočívá v pokynu „**Nehýbat se! Nadechnout a nedýchat!**“ V případě, že je u pacienta podezření na pneumothorax, pak pokyn pro pacienta je následující: „**Nehýbat se! Nadechnout, vydechnout, nehýbat!**“

Jestliže z nějakých důvodů (např. fixační materiál, nesnesitelná bolest) nelze vyšetřovanou oblast nastavit požadovaným způsobem, pak je nezbytné se standardizovanému zobrazení alespoň co

nejvíce přiblížit. V případě, že je odchylka výraznějšího charakteru, musí se patřičně zaznamenat její příčina (Věstník MZ ČR, 2019, částka 3, s. 1 -95)

Informace o napětí, formátu receptoru obrazu, protirozptylové mřížce, poloze pacienta a kritérií zobrazení jsou uvedeny vždy u jednotlivých projekcí.

Použití osobních ochranných prostředků u dospělých pacientů není u snímkování hrudníku nutné, nevyžaduje-li to specifická situace (rizikový pacient, dětský pacient). Nachází-li se orgán, který se má stínit prostřednictvím ochranného stínění, ve vzdálenosti větší než 5 cm od primárního RTG svazku, nemá použití stínění z fyzikálního hlediska význam, avšak význam může mít z hlediska psychologického (např. u pacientů se strachem z ozáření).

6.3.1 Hrudník PA projekce vstoje

Indikace k vyšetření:

- Akutní respirační infekt, kontrola pneumonie, podezření na TBC, městnání v malém oběhu, podezření na malignitu, úrazy hrudníku, aspirace cizích těles, pneumothorax, hemothorax, stav po zavedení drénů, katétrů v oblasti hrudníku, předoperační vyšetření atd.

Kritéria správného zobrazení:

- Struktury hrudníku od hrotů plic po zevní úhly bránice, laterálně včetně žeber ve výše uvedeném kraniokaudálním rozsahu

Poloha pacienta + nastavení zobrazované oblasti:

- Vstoje (případně vsedě) čelem k receptoru obrazu.
- V případě, že nelze provést PA projekci, provede se v AP projekci.
- Nastavení přední strana hrudníku naléhá na receptor obrazu, horní končetiny objímají vertigraf.

Geometrie projekce:

- Centrální paprsek-horizontální a kolmý na receptor obrazu směřující na střed hrudníku.

Ohnisko:

- Malé, pokud to umožňuje RTG zařízení, pokud ne velké.

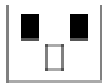
Přídavná filtrace:

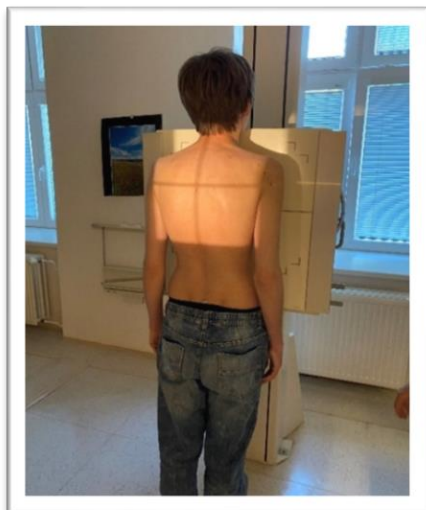
- U zařízení s automatickou volbou filtrů minimálně 0,1 mm Cu.
- U zařízení s manuální volbou filtrů s výhradním snímkováním plic zařadit 0,1 mm Cu trvale.
- V ostatních případech se přídavné filtrace nedoporučují.

Použití ochranných pomůcek:

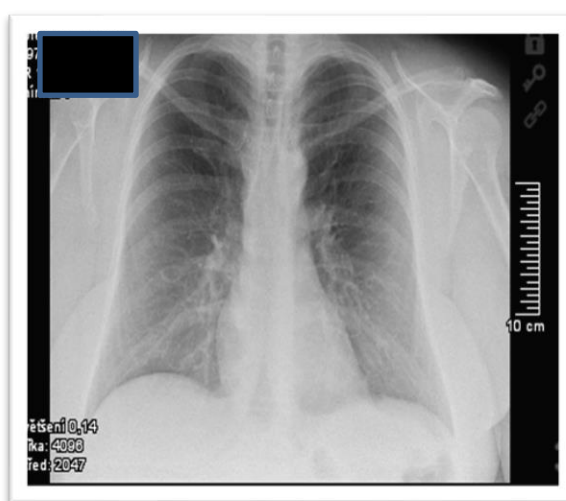
- Použití ochranných prostředků není nutné, nevyžaduje-li to specifická situace.

Tabulka 2 Hodnoty pro projekci hrudník PA vstoje

Napětí	Vzdálenost ohnisko/rec.	Expoziční čas	Protirozptylová mřížka	AEC
S přídavnou filtrací: 100–150 kV Bez přídavné filtrace: 80–110 kV	150–200 cm	≤ 20 ms	Ano, ratio >1/10 Dopor. fokusovaná mřížka	



Obrázek 14 Hrudník PA vstoje



Obrázek 15 Snímek hrudník PA vstoje

6.3.2 Hrudník – AP projekce vleže (tvrdá snímková technika)

Indikace k vyšetření:

- Akutní respirační infekt, kontrola pneumonie, podezření na TBC, městnání v malém oběhu, podezření na malignitu, úrazy hrudníku, aspirace cizích těles, pneumothorax, hemothorax, stav po zavedení drénů, katétrů v oblasti hrudníku, předoperační vyšetření atd.

Kritéria správného zobrazení:

- Struktury hrudníku od hrotů plic po zevní úhly bránice, laterálně včetně žeber ve výše uvedeném kraniokaudálním rozsahu.

Poloha pacienta + nastavení zobrazované oblasti:

- Poloha vleže na zádech na vyšetřovacím stole, horní končetiny podél těla.

Geometrie projekce:

- Centrální paprsek – vertikální a kolmý na receptor obrazu směřující na střed hrudníku.

Ohnisko:

- Malé, pokud to umožňuje RTG zařízení, pokud ne velké.


Přídavná filtrace:

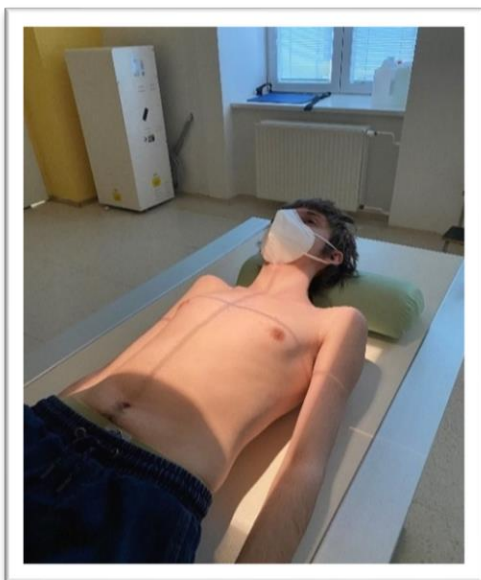
- U zařízení s automatickou volbou filtrů minimálně 0,1 mm Cu.
- U zařízení s manuální volbou filtrů s výhradním snímkováním plic zařadit 0,1 mm Cu trvale.
- V ostatních případech se přídavné filtrace nedoporučují.

Použití ochranných pomůcek:

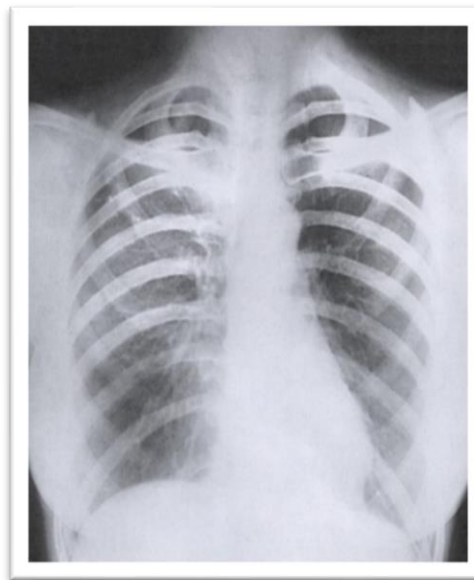
- Použití ochranných prostředků není nutné, nevyžaduje-li to specifická situace.

Tabulka 3 Hodnoty pro projekci hrudník AP vleže (tvrdá ST)

Napětí	Vzdálenost ohnisko/rec	Expoziční čas	Protirozptylová mřížka	AEC
S přídavnou filtrací: 100–150 kV	110-150 cm	≤ 20 ms	Ano, ratio $>1/10$	
Bez přídavné filtrace: 80–110 kV			Doporučena fokusovaná mřížka	



Obrázek 16 hrudník AP vleže tvrdá ST



Obrázek 17 Snímek hrudníku AP vleže tvrdá ST

6.3.3 Hrudník – AP na lůžku/lehátku (měkká snímkovací technika)

Indikace k vyšetření:

- Akutní respirační infekt, kontrola pneumonie, podezření na TBC, městnání v malém oběhu, podezření na malignitu, úrazy hrudníku, aspirace cizích těles, pneumothorax, hemothorax, hemoptýza, stav po zavedení drénů, katétrů v oblasti hrudníku, předoperační vyšetření atd.

Kritéria správného zobrazení:

- Struktury hrudníku od hrotů plic po zevní úhly bránice, laterálně včetně žeber ve výše uvedeném kraniokaudálním rozsahu.

Poloha pacienta + nastavení zobrazované oblasti:

- Poloha vleže na zádech na posteli/lehátku ve skiagrafické vyšetřovně, horní končetiny podél těla.

Geometrie projekce:

- Centrální paprsek – kolmý na receptor obrazu směřující na střed hrudníku.

Ohnisko:

- Velké, pokud zařízení disponuje volbou ohniska.

Přídavná filtrace:

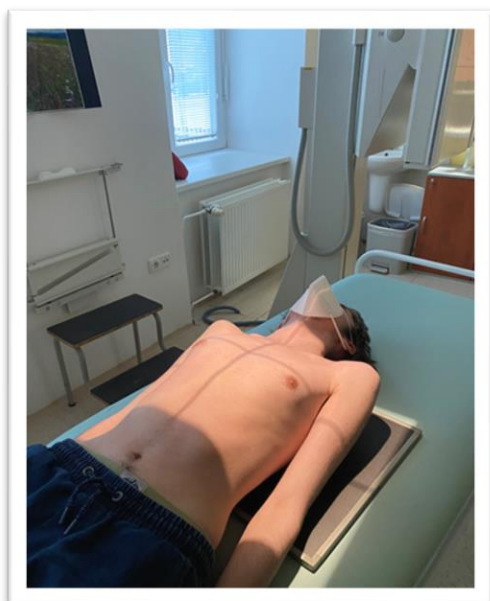
- Žádná

Použití ochranných pomůcek:

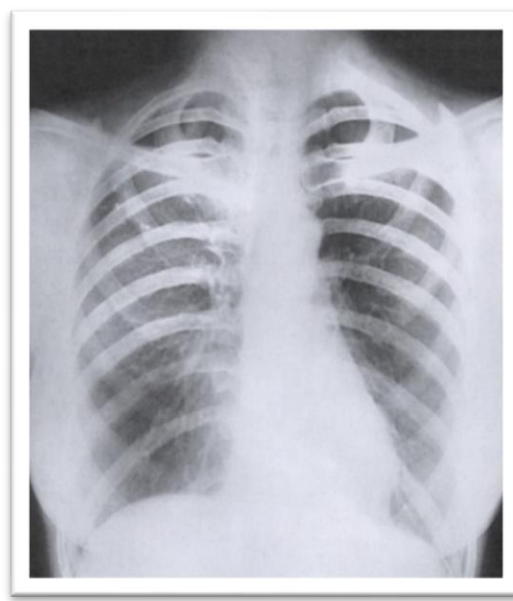
- Použití ochranných prostředků není nutné, nevyžaduje-li to specifická situace.

Tabulka 4 Hodnoty pro projekci AP hrudník na lůžku (měkká ST)

Napětí		Vzdálenost ohnisko/rec	Expoziční čas	Protitrozptylová mřížka	AEC
DDR, CR: min 60 kV Dop. min 70 kV	FF min. 55 kV Dop. min 70 kV	Maximálně možná	≤ 20 ms	Doporučena	Ne



Obrázek 18 hrudník AP na lůžku-měkká ST



Obrázek 19 Snímek hrudník AP na lůžku-měkká ST

6.3.4 Hrudník – AP na lůžku/lehátku (tvrdá snímkováč technika)

Indikace k vyšetření:

- Akutní respirační infekt, kontrola pneumonie, podezření na TBC, městnání v malém oběhu, podezření na malignitu, úrazy hrudníku, aspirace cizích těles, pneumothorax, hemothorax, hemoptýza, stav po zavedení drénů, katétrů v oblasti hrudníku, předoperační vyšetření atd.

Kritéria správného zobrazení:

- Struktury hrudníku od hrotů plic po zevní úhly bránice, laterálně včetně žeber ve výše uvedeném kraniokaudálním rozsahu.

Poloha pacienta + nastavení zobrazované oblasti:

- Poloha vleže na zádech na posteli/lehátku ve skiagrafické vyšetřovně, horní končetiny podél těla.

Geometrie projekce:

- Centrální paprsek – kolmý na receptor obrazu směřující na střed hrudníku.

Ohnisko:

- Velké, pokud zařízení disponuje volbou ohniska.

Přídavná filtrace:

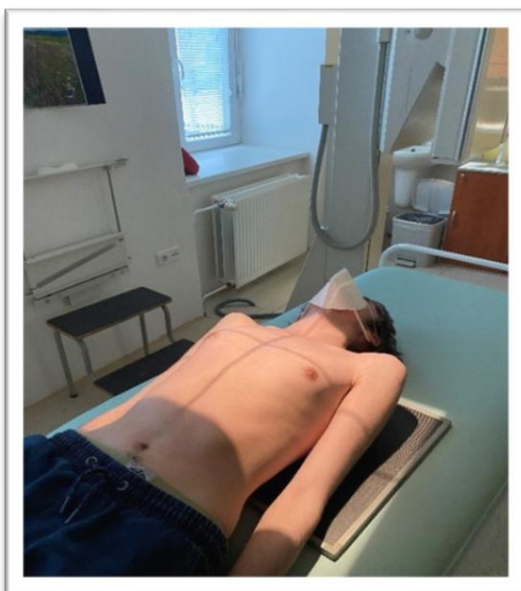
- U zařízení s automatickou volbou filtrů minimálně 0,1 mm Cu. U zařízení s manuální volbou filtrů s výhradním snímkováním plic zařadit 0,1 mm Cu trvale. V ostatních případech se přídavné filtrace nedoporučují.

Použití ochranných pomůcek:

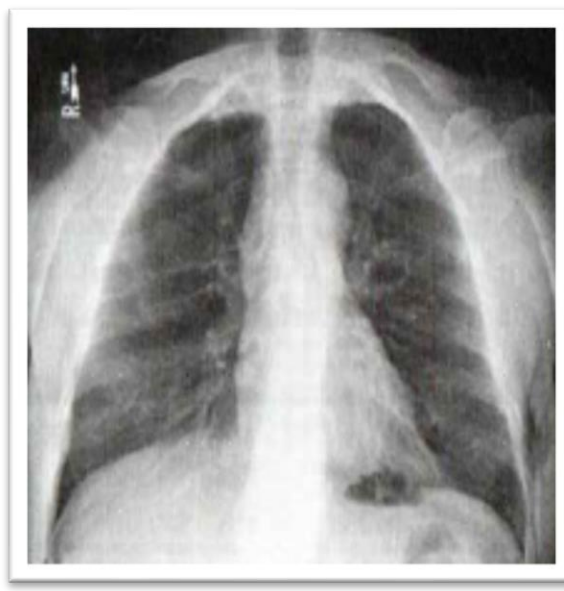
- Použití ochranných prostředků není nutné, nevyžaduje-li to specifická situace.

Tabulka 5 Hodnoty pro projekci AP hrudník na lůžku (tvrdá ST)

Napětí	Vzdálenost ohnisko/rec.	Expoziční čas	Protirozptylová mřížka	AEC
S přídavnou filtrací: 100–150 kV Bez přídavné filtrace: 80–110 kV	Maximálně možná	≤ 20 ms	Doporučena	Ne



Obrázek 20 Hrudník AP na lůžku tvrdá ST



Obrázek 21 Snímek hrudník AP na lůžku tvrdá ST

6.3.5 Hrudník – boční projekce vstoje

Indikace k vyšetření:

- Akutní respirační infekce, kontrola pneumonie, podezření na TBC, městnání v malém oběhu, podezření na malignitu, úrazy hrudníku, aspirace cizích těles, pneumothorax, hemothorax, hemoptýza, stav po zavedení drénů, katétrů v oblasti hrudníku, předoperační vyšetření atd.

Kritéria správného zobrazení:

- Struktury hrudníku od hrotů plic po zevní úhly bránice, laterálně včetně žeber, hrudní páteře a sternu ve výše uvedeném kraniokaudálním rozsahu.

Poloha pacienta + nastavení zobrazované oblasti:

- Poloha vstoje, vzpřímeně, vyšetřovanou stranou k receptoru obrazu. Nastavení horní končetinu zvednout nad hlavu nebo použít držák k podpoře horních končetin.

Geometrie projekce:

- Centrální paprsek – horizontální, kolmý na receptor obrazu směřující na střed hrudníku.

Ohnisko:

- Velké

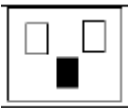
Přídavná filtrace:

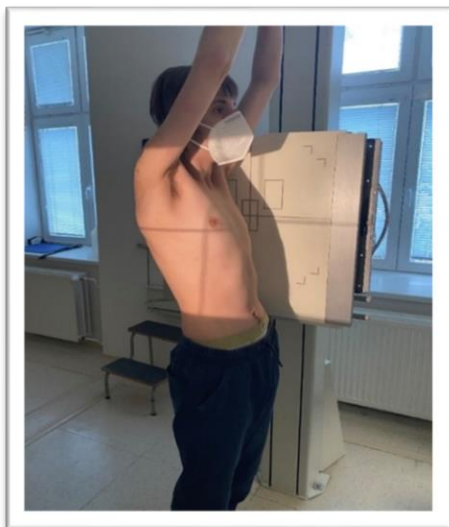
- U zařízení s automatickou volbou filtrů minimálně 0,1 mm Cu.
- U zařízení s manuální volbou filtrů s výhradním snímkováním plic zařadit 0,1 mm Cu trvale.
- V ostatních případech se přídavné filtrace nedoporučují.

Použití ochranných pomůcek:

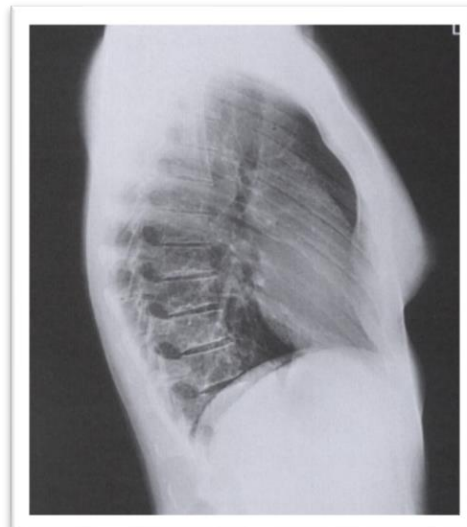- Použití ochranných prostředků není nutné, nevyžaduje-li to specifická situace.

Tabulka 6 Hodnoty pro projekci hrudník boční vstoje

Napětí	Vzdálenost ohnisko/rec.	Expoziční čas	Protirozptylová mřížka	AEC
S přídavnou filtrací: 100-150 kV Bez přídavné filtrace: 80-10 kV	Maximálně možná	≤ 40 ms	Ano, ratio $>1/10$ doporučena	



Obrázek 22 Hrudník boční projekce vstoje



Obrázek 23 Snímek hrudníku boční projekce vstoje

6.3.6 Žebra – AP projekce

Indikace k vyšetření:

- Větší úraz hrudníku – podezření na frakturu žebíer a hrudní kosti

Kritéria správného zobrazení:

- Zobrazení všech žebíer na vyšetřované straně.
- Poloha pacienta + nastavení zobrazované oblasti:
- Pacient leží na zádech anebo je zády k vertigrafu. Horní končetiny uloženy mimo oblast zájmu.

Geometrie projekce:

- Centrální paprsek – kolmý na receptor obrazu. Horní část receptoru obrazu je 3 cm nad hlavicí kosti pažní.
- Centrální paprsek zaměřen pod středem klíčku v rovině ve výši $\frac{1}{2}$ hrudní kosti.

Ohnisko:

- Velké

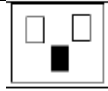
Přídavná filtrace:

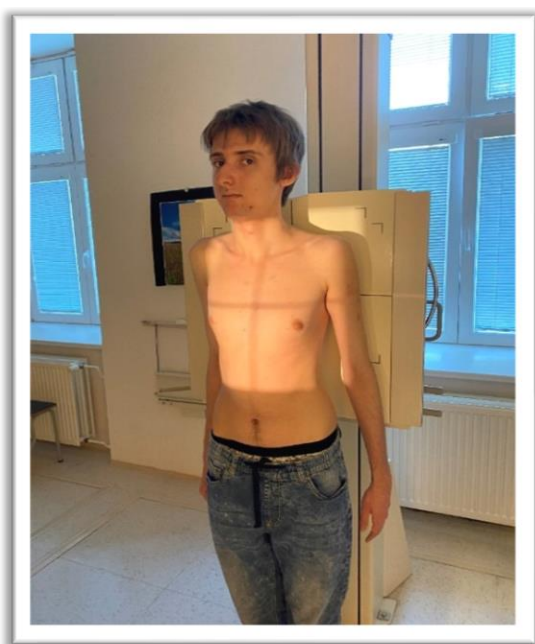- Žádná

Použití ochranných pomůcek:

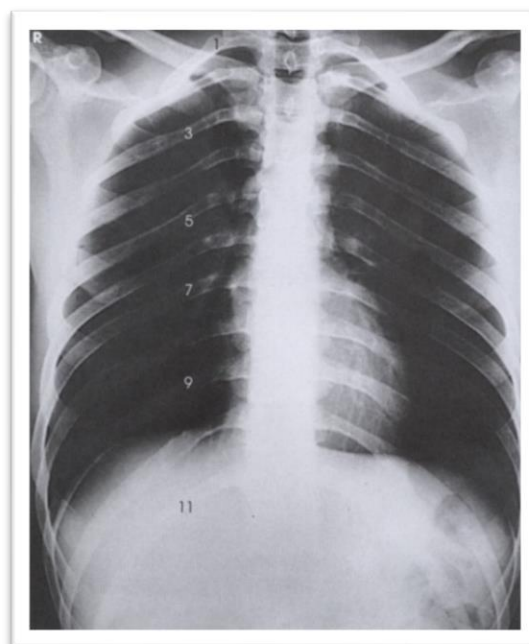
- Použití ochranných prostředků není nutné, nevyžaduje-li to specifická situace.

Tabulka 7 Hodnoty pro projekci žebra AP

Napětí	Vzdálenost ohnisko/rec.	Protirozptylová mřížka	AEC
DDR, CR: 70-100 kV FF: 65-75 kV	Minimálně 100 cm	Ano	



Obrázek 24 Žebra AP projekce



Obrázek 25 Snímek žebra AP projekce

6.3.7 Žebra – PA projekce

Indikace:

- Větší úraz hrudníku – podezření na frakturu žeber a hrudní kosti

Kritéria správného zobrazení:

- Zobrazení všech žeber na vyšetřované straně.

Poloha pacienta + nastavení zobrazované oblasti:

- Pacient leží na zádech anebo je zády k vertigrafu. Horní končetiny uloženy mimo oblast zájmu.

Geometrie projekce:

- Centrální paprsek – kolmý na receptor obrazu. Horní část receptoru obrazu je 3 cm nad hlavicí kosti pažní. Centrální paprsek zaměřen pod středem klíčku v rovině ve výši dolního úhlu lopatky.

Ohnisko:

- Velké

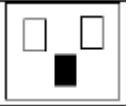
Přídavná filtrace:

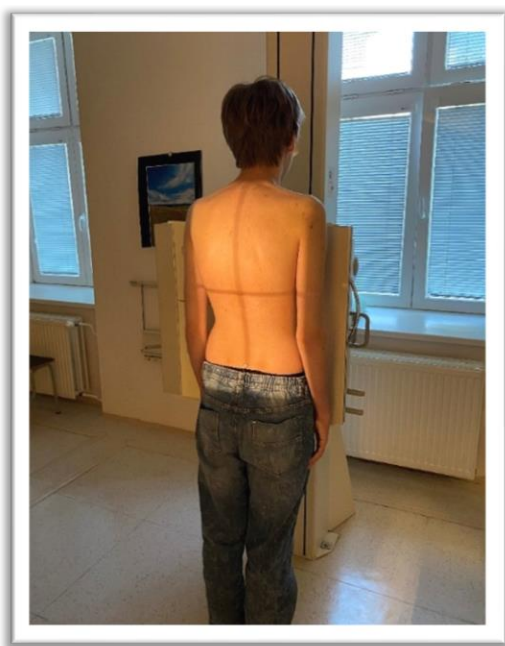
- Žádná

Použití ochranných pomůcek:

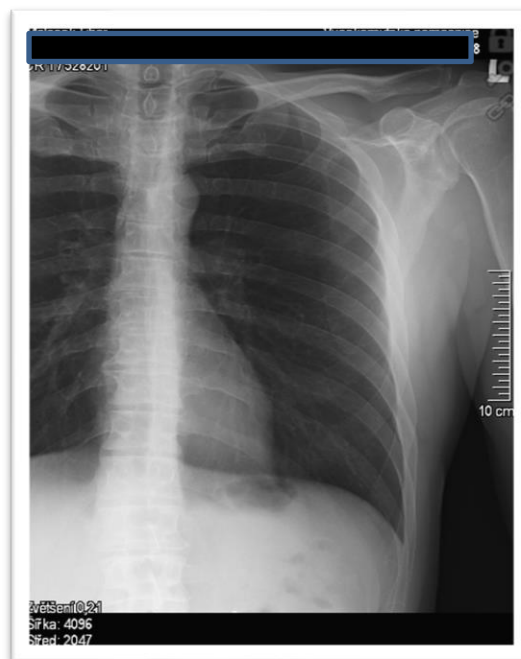- Použití ochranných prostředků není nutné, nevyžaduje-li to specifická situace.

Tabulka 8 Hodnoty pro projekci žebra PA

Napětí	Vzdálenost ohnisko/rec.	Protirozptylová mřížka	AEC
DDR, CR: 70-100 kV FF: 65-75 kV	Minimálně 100 cm	Ano	



Obrázek 26 Žebra PA projekce



Obrázek 27 Snímek žebra PA projekce

6.3.8 Žebra – šikmá předozadní/zadopřední projekce

Indikace:

- Větší úraz hrudníku – podezření na frakturu žeber a hrudní kosti

Kritéria správného zobrazení:

- Zobrazení všech žeber na vyšetřované straně.

Poloha pacienta + nastavení zobrazované oblasti:

- Poloha AP: Pacient leží na zádech anebo stojí zády k vertigrafu. Nastavení AP: horní končetiny v bok, nevyšetřovaná strana nazvednuta o 45°.
- Poloha PA: Pacient leží na břiše nebo stojí čelem k vertigrafu.
- Horní končetiny uloženy mimo oblast zájmu. Nastavení PA: horní končetiny v bok, vyšetřovaná strana nadzvednutá o 45° od receptoru obrazu. Ruce od těla.

Geometrie projekce:

- Centrální paprsek – kolmý na receptor obrazu. Horní část receptoru obrazu je 3 cm nad hlavicí kosti pažní. Centrální paprsek zaměřen pod středem klíčku v rovině ve výši ½ hrudní kosti.

Ohnisko:

- Velké


Přídavná filtrace:

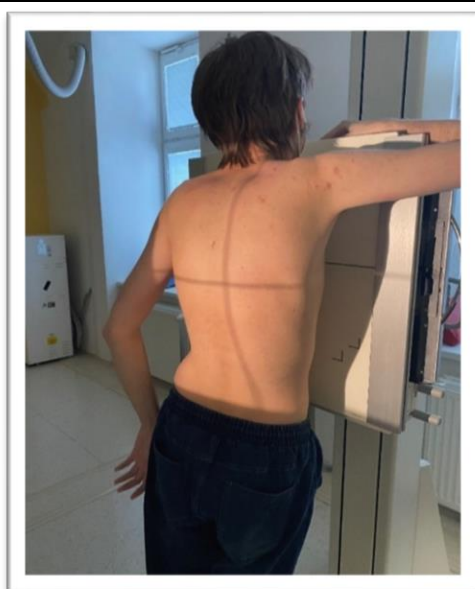- Žádná

Použití ochranných pomůcek:

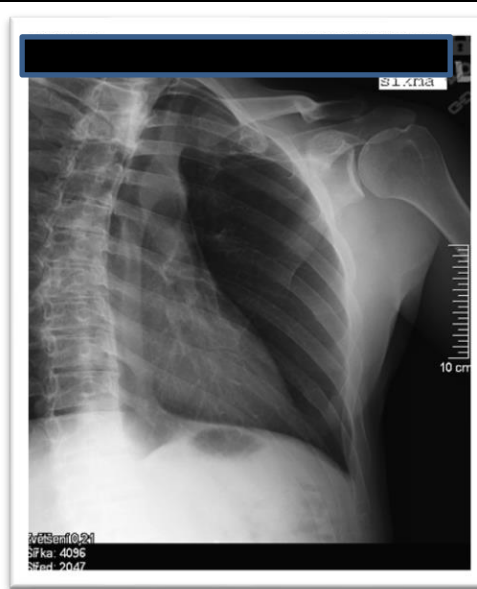- Použití ochranných prostředků není nutné, nevyžaduje-li to specifická situace.

Tabulka 9 Hodnoty pro projekci žebra předozadní/zadopřední

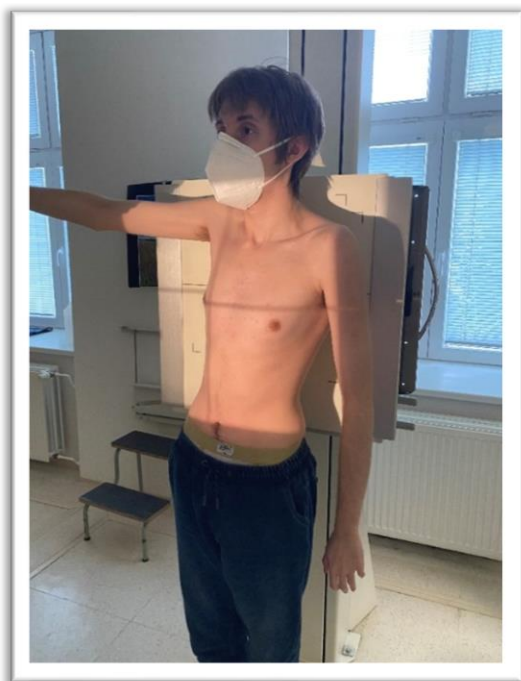
Napětí	Vzdálenost ohnisko/rec.	Protirozptylová mřížka	AEC
DDR, CR: 70-100 kV FF: 65-75 kV	Minimálně 100 cm	Ano	



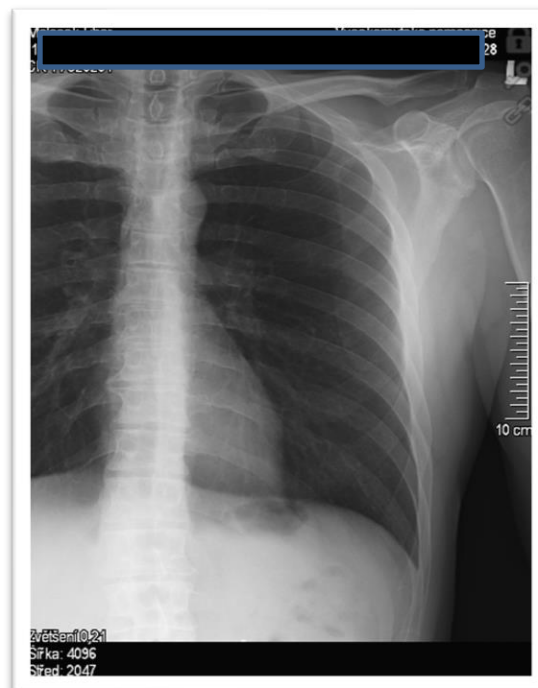Obrázek 28 Žebra šikmá zadopřední projekce



Obrázek 29 Snímek žebra šikmá zadopřední projekce



Obrázek 30 Žebra šikmá předozaďní projekce



Obrázek 31 Snřmek řebra řikmá předozaďní projekce

6.3.9 Sternum šikmá zadopřední projekce

Indikace:

- Větší úraz hrudníku, podezření na frakturu kosti hrudní

Kritéria správného zobrazení:

- Celkové zobrazení hrudní kosti bez superpozice

Poloha pacienta + nastavení zobrazované oblasti:

- Poloha PA: Pacient leží na břicho nebo stojí čelem k vertigrafu.
- Nastavení: hrudník vpravo podložen 20-25°, aby nedošlo k sesunu hrudní kosti k páteři. Hrudní kost je ve středu receptoru k obrazu.

Geometrie projekce:

- Centrální paprsek – kolmý na receptor obrazu. Horní hranu receptoru obrazu umístěte v úrovni 7. krčního obratle. Centrální paprsek 5 cm od páteře na střed hrudní kosti.

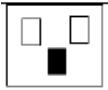
Ohnisko:

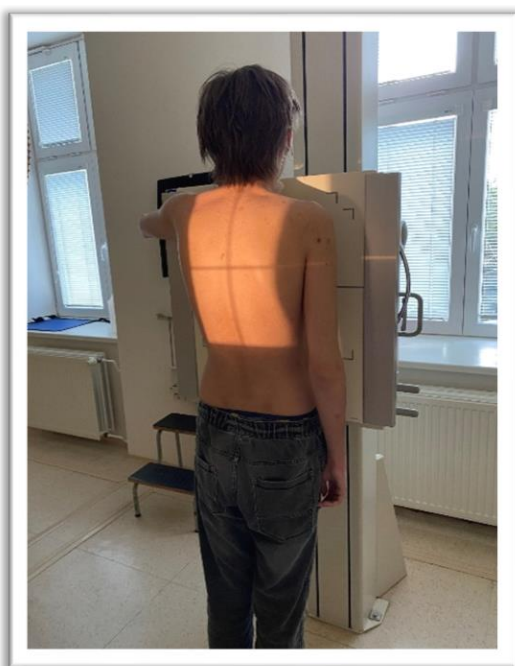- Velké

Přídavná filtrace:

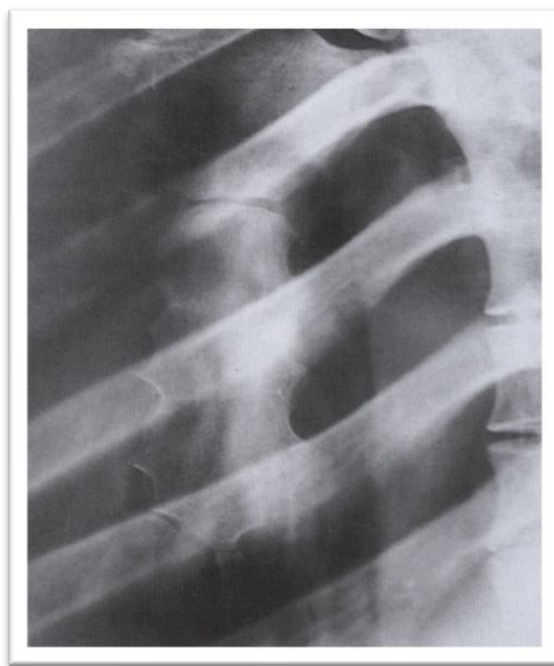- Žádná
- Použití **ochranných pomůcek**:
- Použití ochranných prostředků není nutné, nevyžaduje-li to specifická situace.

Tabulka 10 Hodnoty pro projekci sternum šikmá zadopřední

Napětí	Vzdálenost ohnisko/rec.	Protirozptylová mřížka	AEC
DDR, CR: 70-100 kV FF: 65-75 kV	Minimálně 100 cm	Ano	



Obrázek 32 Sternum šikmá zadopřední projekce



Obrázek 33 Snímek sternum šikmá zadopřední projekce

6.3.10 Sternum – boční projekce

Indikace:

- Větší úraz hrudníku, podezření na frakturu kosti hrudní

Kritéria správného zobrazení:

- Kompletní zobrazení hrudní kosti.

Poloha pacienta + nastavení zobrazované oblasti:

- Poloha PA: Pacient stojí anebo sedí bokem k vertigrafu.
- Nastavení: ruce svírá za zády a ramena tlačí vzad. Hrudní kost je ve středu snímku.

Geometrie projekce:

- Centrální paprsek – kolmý na receptor obrazu. Horní hrana receptoru obrazu je ve výšce 7. krčního obratle. Centrální paprsek směřujte horizontálně na střed sternu.

Ohnisko:

- Velké


Přídavná filtrace:

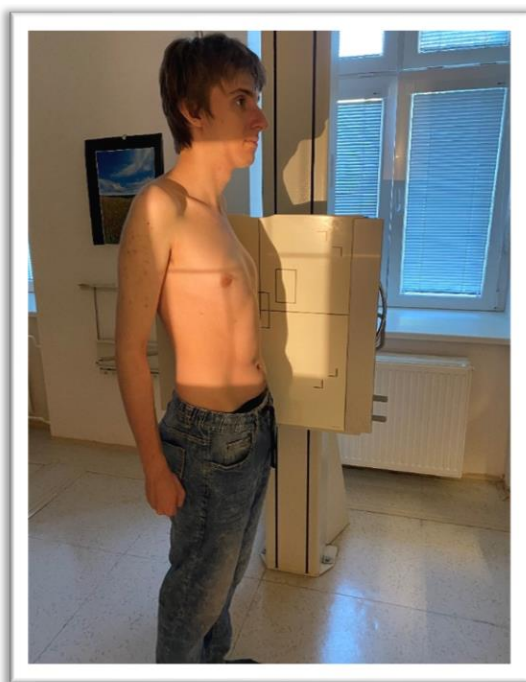
- Žádná

Použití ochranných pomůcek:

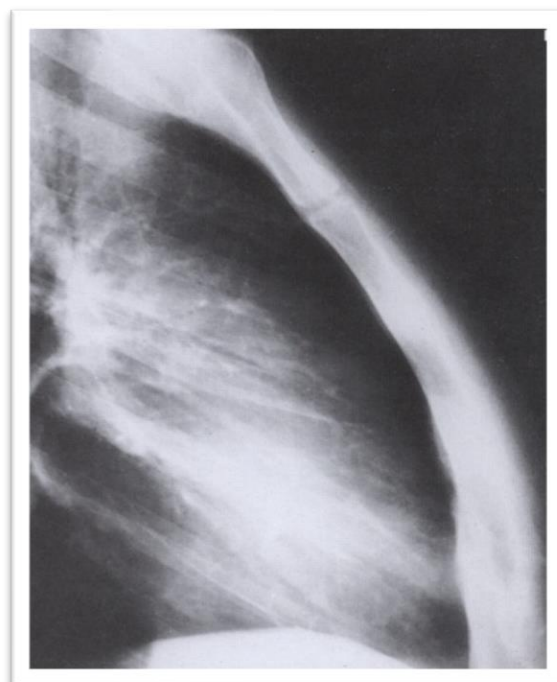
- Použití ochranných prostředků není nutné, nevyžaduje-li to specifická situace.

abulka 11 Hodnoty pro projekci sternum-boční

Napětí	Vzdálenost ohnisko/rec.	Protirozptylová mřížka	AEC
DDR, CR: 70-90 kV FF: 65-80 kV	Minimálně 100 cm	Ano	



Obrázek 34 Sternum boční projekce



Obrázek 35 Snímek sternum boční projekce

7 Snímkování dutiny břišní

U snímkování dutiny břišní jsou v tomto manuálu popsány tyto projekce: břicho PA projekce, břicho PA projekce vleže s horizontálním CP, břicho levá boční projekce s horizontálním CP, břicho AP projekce vleže, Intravenózní vylučovací urografie.

7.1 Možná pochybení při snímání dutiny břišní

Mezi nejčastější chyby při snímání dutiny břišní patří:

- nedostatečný nebo chybný zápis dat do počítače,
- nedostatečná informovanost pacienta o chování při vyšetření (např. o způsobu dýchání při expozici),
- provedení jiné projekce oproti požadavku ze žádanky,
- projekce neodpovídá kritériím nastavení,
- špatné napolohování pacienta,
- pohyb pacienta při snímání, neodstranění předmětu ze snímkové oblasti,
- nedodržení doporučené ohniskové vzdálenosti,
- není správně upravena velikost snímkovacího pole dle velikosti užití kazety,
- špatně umístěné stranového označení případně jeho absence, (pokud to povaha snímku vyžaduje),
- nesprávné zaměření centrálního paprsku,
- nedostatečně vycloněné snímkové pole,
- nepřizpůsobení parametrů u přednastavených programů např. u pacientů kachektických, obézních, se sádrovými fixačními obvazy.

7.2 Projekce pro snímkování dutiny břišní

Níže uvedené informace vycházejí z Věstníku č. 3/2019 – Národní radiologické standardy, skiografie dospělí.

Při snímkování dutiny břišní je z hlediska správného snímkování dodržovat určité zásady a pokyny. Mezi nejdůležitější patří příprava pacienta spočívající v odložení oděvu z dolní poloviny těla včetně sejmutí předmětů z rentgen kontrastního materiálu nacházející se ve vyšetřované oblasti a samozřejmě také edukace pacienta o podstupovaném výkonu, u žen ve fertilním věku zjišťování případné gravidity.

Dále je důležité clonit vyšetřovanou oblast tak, aby byly zachyceny všechny struktury pro kritéria správného zobrazení. Okraje primární clony musí být na snímku viditelné v rozmezí cca 1–3 mm.

Expoziční čas je doporučen, pokud možno co nejkratší.

V případě, že stínění nezasahuje do snímkované oblasti, je doporučeno dle standardu NRS krýt gonády. Hodnota expozičního indexu musí odpovídat správné úrovni expozice.

Povel pro pacienta spočívá v pokynu „*Nehýbat se! Nadechnout a nedýchat!*“ V případě, že je u pacienta podezření na pneumoperitoneum, pak pokyn pro pacienta je následující: „*Nadechnout, vydechnout, nedýchat!*“

Jestliže z nějakých důvodů (např. nesnesitelná bolest) nelze vyšetřovanou oblast nastavit požadovaným způsobem, pak je nezbytné se standardizovanému zobrazení co nejvíce přiblížit. Je-li odchylka výraznějšího charakteru, musí se zaznamenat její příčina.

Informace o napětí, formátu receptoru obrazu, protirozptylové mřížce, poloze pacienta a kritérií zobrazení jsou uvedeny vždy u jednotlivých projekcí (Věstník MZ ČR, 2019, částka 3, s. 1–95).

7.2.1 Břicho – PA projekce

Indikace:

- Akutní bolest břich a s podezřením na obstrukci, perforaci, spolknuté RTG kontrastní cizí těleso či ostré/jedovaté RTG kontrastní cizí těleso.

Kritéria správného zobrazení:

- Zobrazení břicha od bránice ke sponě stydké.

Poloha pacienta + nastavení zobrazované oblasti:

- Poloha PA: Pacient stojí vzpřímeně břichem k vertigrafu.
- Nastavení: expozice ve výdechu.

Geometrie projekce:

- Centrální paprsek – horizontální a kolmý na receptor obrazu směřující do středu těla, 3 cm nad hranou lopaty kosti kyčelní.

Ohnisko:

- Velké


Přídavná filtrace:

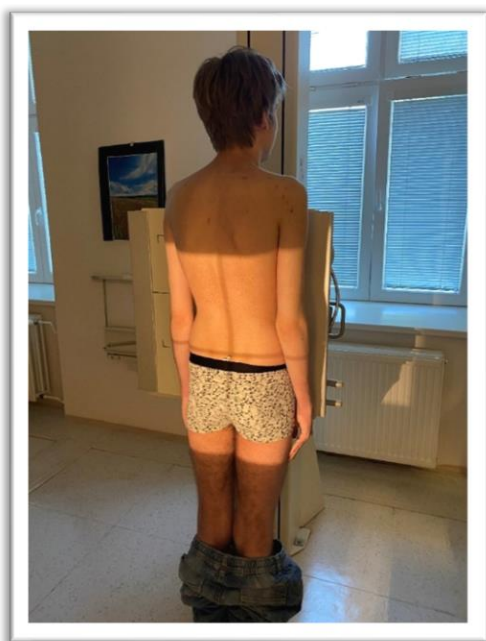
- Žádná

Použití ochranných pomůcek:

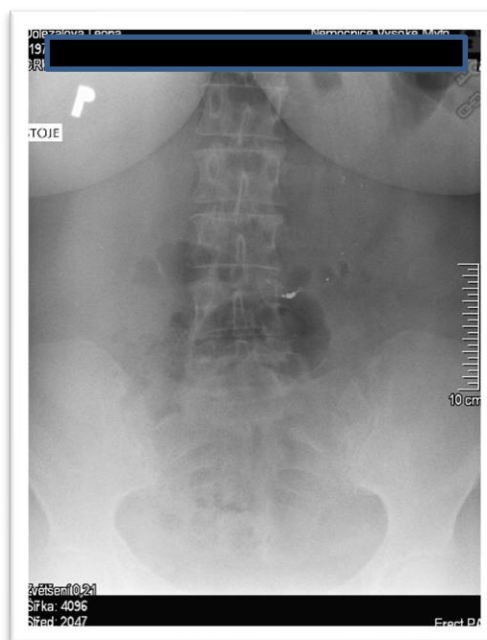
- V případě, že stínění nezasahuje do oblasti zájmu, krýt gonády

Tabulka 12 Hodnoty pro projekci břicho PA

Napětí	Vzdálenost ohnisko/rec.	Protirozptylová mřížka	AEC
70-100 kV	100-200 cm	Ano	



Obrázek 36 Břicho PA projekce vstoje



Obrázek 37 Snímek břicho PA projekce vstoje

7.2.2 Břicho – AP vleže projekce

Indikace:

- Akutní bolest břicha a s podezřením na obstrukci, spolknuté RTG kontrastní cizí těleso či ostré/jedovaté RTG kontrastní cizí těleso, urolithiáza, VP shunt, poloha nasojejunální sondy

Kritéria správného zobrazení:

- Zobrazení břicha od bránice ke sponě stydké. Při vyšetření vylučovacího systému (nativní nefrogram) není nutné zachycení bránice.

Poloha pacienta + nastavení zobrazované oblasti:

- Poloha: pacient leží na zádech

Geometrie projekce:

- Dolní hranu receptoru obrazu umístěte 3 cm pod horní okraj spony stydké. Nasměrování centrálního paprsku vertikálně ve střední rovině na úrovni spojnice hran lopat kostí kyčelní.

Ohnisko:

- Velké

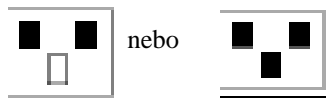
Přídavná filtrace:

- Žádná

Použití ochranných pomůcek:

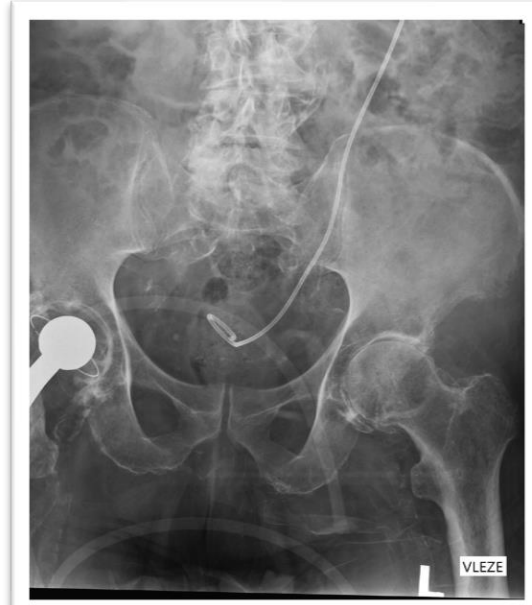- V případě, že stínění nezasahuje do oblasti zájmu, krýt gonády

Tabulka 13 Hodnoty pro projekci břicha AP vleže

Napětí	Vzdálenost ohnisko/rec.	Protirozptylová mřížka	AEC
60-100 kV	100 cm	Ano	



Obrázek 38 Břicho AP vleže projekce



Obrázek 39 Snímek břicho AP vleže projekce

7.2.3 Břicho – PA projekce vleže s horizontálním CP

Indikace:

- Akutní bolest s podezřením na perforaci

Kritéria správného zobrazení:

- Zobrazení břicha od bránice ke sponě stydké.

Poloha pacienta + nastavení zobrazované oblasti:

- Poloha: pacient leží na lehátku na levém boku.
- Obě paže mimo oblast zájmu. Břichem naléhá na vertigraf.
- Mezi uložením pacienta a provedením vlastní expozice je nutné počkat 3–5 minut.

Geometrie projekce:

- Centrální paprsek horizontální a kolmý na receptor obrazu směřující do středu těla, 3 cm nad hranou lopaty kosti kyčelní.

Ohnisko:

- Velké


Přídavná filtrace:


- Žádná

Použití ochranných pomůcek:

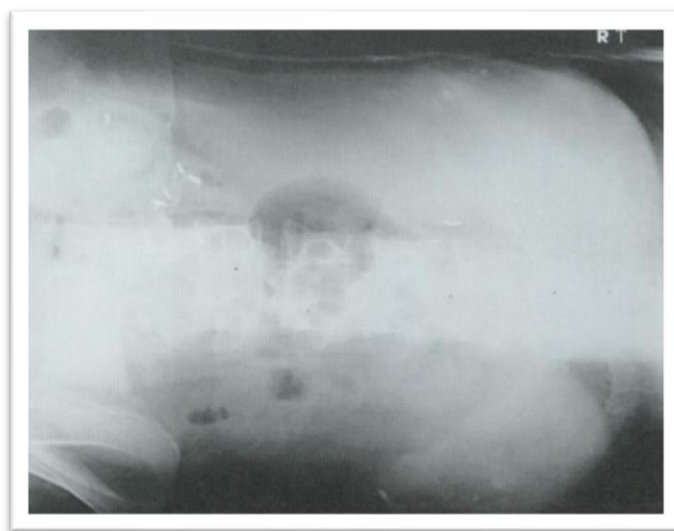
- V případě, že stínění nezasahuje do oblasti zájmu, krýt gonády

Tabulka 14 Hodnoty pro projekci břicho PA vleže s horizontálním CP

Napětí	Vzdálenost ohnisko/rec.	Protirozptylová mřížka	AEC
70-100 kV	100 200 cm	Ano	



Obrázek 40 Břicho PA projekce vleže s horizontálním CP



Obrázek 41 Snímek břicho PA projekce vleže s horizont. CP

7.2.4 Břicho – levá boční projekce vleže s horizontálním CP

Indikace:

- Akutní bolest s podezřením na perforaci

Kritéria správného zobrazení:

- Zobrazení břicha od bránice ke sponě stydké.

Poloha pacienta + nastavení zobrazované oblasti:

- Poloha: pacient leží na zádech bokem k vertigrafu. Mezi uložením pacienta a provedením vlastní expozice je nutné počkat 3–5 minut.

Geometrie projekce:

- Centrální paprsek horizontální a kolmý na receptor obrazu směřující do středu těla, 3 cm nad hranou lopaty kosti kyčelní.

Ohnisko:

- Velké


Přídavná filtrace:

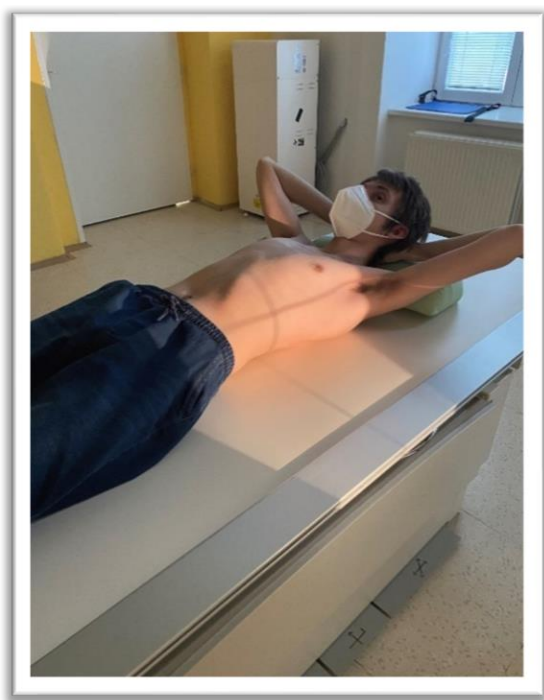- Žádná

Použití ochranných pomůcek:


- V případě, že stínění nezasahuje do oblasti zájmu, krýt gonády

Tabulka 15 Hodnoty pro projekci břicho – levá boční vleže s horizontální CP

Napětí	Vzdálenost ohnisko/rec.	Protirozptylová mřížka	AEC
70-100 kV	100-200 cm	Ano	



Obrázek 42 Břicho levá boční projekce vleže s horiz. CP



Obrázek 43 Snímek břicho levá boční projekce vleže s hor. CP

7.2.5 Intravenózní vylučovací urografie

Indikace:

- Patologie močových cest

Kritéria správného zobrazení:

- Zobrazení celého vylučovacího systému (ledviny, ledvinné pánvičky, močovody, močový měchýř) ve všech fázích vylučovacího procesu.

Příprava pacienta speciální:

- Zavedení intravenózní kanyly (lékařem či RA) a napojení na infuzi s fyziologickým roztokem. Pacient musí podepsat informovaný souhlas.

Poloha pacienta + nastavení zobrazované oblasti:

- Poloha: Pacient leží na zádech na úložné desce přístroje. Nastavení: horní končetiny podél těla, dolní končetiny natažené.

Geometrie projekce:

- Dolní hranu receptoru obrazu umístíte 3 cm pod horní okraj spony stydké. Nasměrování CP vertikálně ve střední rovině na úrovni spojnice hran lopat kostí kyčelních.

Ohnisko:

- Velké

Přídavná filtrace:

- Žádná

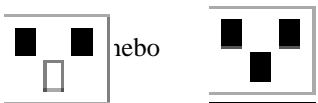
Použití ochranných pomůcek:

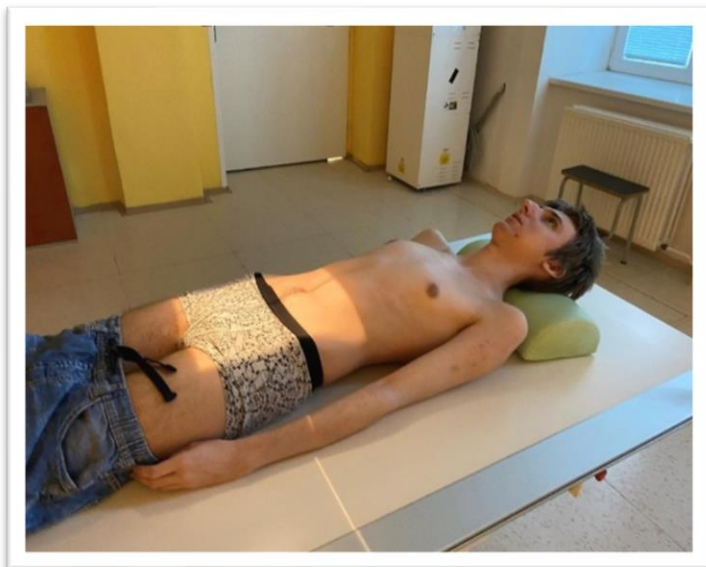- V případě, že stínění nezasahuje do oblasti zájmu, krýt gonády

Postup:

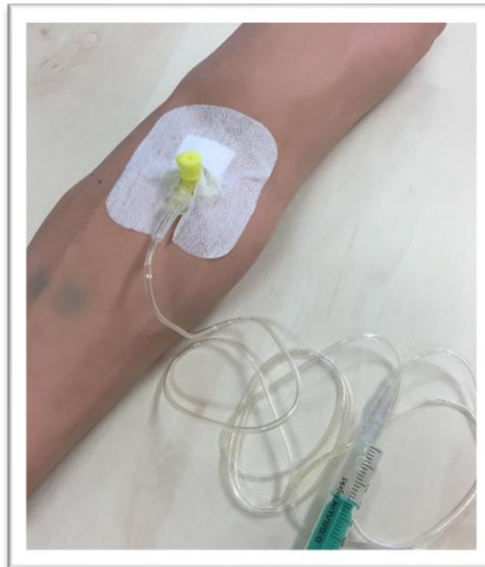- Vyšetření je provádí RA pod dohledem radiologa (snímková ní probíhá za 7, 14 a 21 minut).
- Nejprve se provede nativní snímek ledvin a močového měchýře (bez označení snímku)
- Podání kontrastní látky intravenózně
- Za 7 minut od začátku podání KL se provede snímek ledvin, močovodů a močového měchýře s označením (snímek č. 1)
- Komprese močovodů na spojnici pánevních lopat
- Za 7 minut od provedení snímku 1 se provede snímek na ledviny a proximální uretery (snímek č. 2)
- !! V případě, že není provedena komprese např. při podezření na urolithiázu, se provede snímek ledviny, močovodu a močového měchýře v plném rozsahu.
- Za 7 minut od snímku č. 2 se provede snímek č. 3 na ledviny, močovody a močový měchýř v plném rozsahu. Přibližně 1–2 minuty před expozicí se musí odstranit komprese. Další snímky dle případného pokynu lékaře.

Tabulka 16 Hodnoty pro projekce při IVU

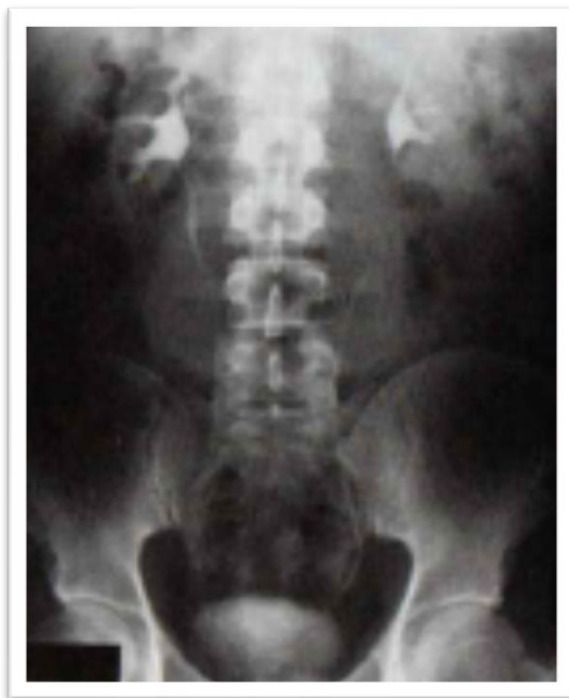Napětí	Vzdálenost ohnisko/rec.	Protirozptylová mřížka	Kontrastní látka	AEC
60-100 kV	100 cm	Ano	Vodná kontrastní látka, min. koncentrace 300 mg/l	



Obrázek 44 Projekce pro IVU



Obrázek 45 Zavedení flexily před IVU



Obrázek 46 Snímek z IVU

8 Použitá literatura

Tištěné zdroje:

- [1] ČESKO. MINISTERSTVO ZDRAVOTNICTVÍ. Vyhláška č. 55 ze dne 1. března 2011, o činnostech zdravotnických pracovníků a jiných odborných pracovníků ve znění pozdějších předpisů. In: *Sbírka zákonů České republiky*. 2011, částka 20, s. 482-544. ISSN 1211-1244. Dostupný také z: https://www.fnkv.cz/soubory/87/vyhlaska_55-r-2011.pdf
- [2] ČESKO. MINISTERSTVO ZDRAVOTNICTVÍ. Národní radiologické standardy – skiografie, dospělý. In: *Věstník MZČR*. 2019, částka 3, s. 1-95. ISBN 978-80-7368-667-3. Dostupný také z <https://www.mzcr.cz/vestnik/vestnik-c-3-2019/>.
- [3] ČESKO. MINISTERSTVO ZDRAVOTNICTVÍ. Kvalifikační standard přípravy na výkon zdravotnického povolání Radiologický asistent. In: *Věstník MZČR*. 2020, částka 2, s. 19-38. ISBN 978-80-7492-190-2. Dostupné také z <https://www.mzcr.cz/kvalifikacni-standard-radiologicky-asistent/>.
- [4] FRANK, Eugenie, Bruce LONG et Barbora SMITH. *Merrill's Atlas of Radiographic Positioning and Procedures*. St. Louis: Mosby, Elsevier. 2012. ISBN 9780323073240.
- [5] LAMPIGNANO, John a Leslie KENDRICK. *Bontargers Handbook of Radiographic Positioning and Techniques*. St. Louis: Elsevier Mosby, 2018. ISBN 9P78-0-323-48525-8.
- [6] MALÍKOVÁ, Hana. *Základy radiologie a zobrazovacích metod*. Praha: Univerzita Karlova, 2019. ISBN 978-80-246-4036-5.
- [7] SEIDL, Zdeněk a kolektiv. *Radiologie pro studium a praxi*. Praha: Grada, 2012. ISBN 978-80-247-4108-6.
- [8] SÚKUPOVÁ, Lucie. *Radiační ochrana při rentgenových výkonech*. Praha: Grada, 2018. ISBN. 978-80-271-0709-4.

Elektronické zdroje:

- [9] 3.LF UK. Radiologie. 3.LFUK. <https://www.lf3.cuni.cz/3LF-838-version1-radiologie.pdf>
- [10] ONIKO. Pomůcky radiační ochrany. Dostupné z <https://oniko.cz/ochranne-vyrobky-proti-rtg>.
- [11] VMK. Olověná písmena a číslice. Dostupné z http://www.vmk-rtg.cz/pdf/katalog/kl_12311.pdf