UNIVERZITA PARDUBICE

FAKULTA ZDRAVOTNICKÝCH STUDIÍ

BAKALÁŘSKÁ PRÁCE

2017 Eliška Zákoutská

Univerzita Pardubice

Fakulta zdravotnických studií

Radioterapie karcinomu prsu

Eliška Zákoutská

Bakalářská práce

2017

Univerzita Pardubice
Fakulta zdravotnických studií
Akademický rok: 2015/2016

ZADÁNÍ BAKALÁŘSKÉ PRÁCE

(PROJEKTU, UMĚLECKÉHO DÍLA, UMĚLECKÉHO VÝKONU)

Jméno a příjmení:	**Eliška Zákoutská**
Osobní číslo:	**Z14148**
Studijní program:	**B5345 Specializace ve zdravotnictví**
Studijní obor:	**Radiologický asistent**
Název tématu:	**Radioterapie karcinomu prsu**
Zadávající katedra:	**Katedra informatiky, managementu a radiologie**

Zásady pro vypracování:

1. Studium literatury, sběr informací a popis současného stavu řešené problematiky.
2. Stanovení cílů a metodiky práce.
3. Příprava a realizace výzkumného šetření dle stanovené metodiky.
4. Analýza a interpretace získaných dat.
5. Zhodnocení výsledků práce.

Rozsah grafických prací: **dle doporučení vedoucího**

Rozsah pracovní zprávy: **35 stran**

Forma zpracování bakalářské práce: **tištěná/elektronická**

Seznam odborné literatury:

1. ADAM, Zdeněk, Marta KREJČÍ a Jiří VORLÍČEK. Speciální onkologie: příznaky, diagnostika a léčba maligních chorob. Praha: Galén, c2010. ISBN 978-80-7262-648-9.
2. COUFAL, Oldřich a Vuk FAIT. Chirurgická léčba karcinomu prsu. Praha: Grada, 2011. ISBN 978-80-247-3641-9.
3. HLADÍKOVÁ, Zuzana. Diagnostika a léčba onemocnění prsu. Olomouc: Univerzita Palackého v Olomouci, 2009. ISBN 978-80-244-2268-8.
4. HYNKOVÁ, Ludmila a Pavel ŠLAMPA. Základy radiační onkologie. Brno: Masarykova univerzita, 2012. ISBN 978-80-210-6061-6.

Vedoucí bakalářské práce: **prof. MUDr. Karel Odrážka, Ph.D.**
Katedra informatiky, managementu a radiologie

Datum zadání bakalářské práce: **1. prosince 2015**

Termín odevzdání bakalářské práce: **9. května 2017**

prof. MUDr. Josef Fusek, DrSc.
děkan

L.S.

Věra Záhorová, Ph.D.
vedoucí katedry

V Pardubicích dne 27. února 2017

Prohlášení autora

Prohlašuji, že jsem tuto práci vypracovala samostatně. Veškeré literární prameny a informace, které jsem v práci využila, jsou uvedeny v seznamu použité literatury.

Byla jsem seznámena s tím, že se na moji práci vztahují práva a povinnosti vyplývající ze zákona č. 121/2000 Sb., autorský zákon, zejména se skutečností, že Univerzita Pardubice má právo na uzavření licenční smlouvy o užití této práce jako školního díla podle § 60 odst. 1 autorského zákona, a s tím, že pokud dojde k užití této práce mnou nebo bude poskytnuta licence o užití jinému subjektu, je Univerzita Pardubice oprávněna ode mne požadovat přiměřený příspěvek na úhradu nákladů, které na vytvoření díla vynaložila, a to podle okolností až do jejich skutečné výše.

Souhlasím s prezenčním zpřístupněním své práce v Univerzitní knihovně.

V Pardubicích dne 24. 4. 2017

Eliška Zákoutská

PODĚKOVÁNÍ

Ráda bych velmi poděkovala svému vedoucímu bakalářské práce panu prof. MUDr Karlu Odrážkovi, Ph.D. za odborné vedení, za čas, který mi věnoval, za ochotu a trpělivost. Také bych tímto poděkovala za pomoc a trpělivost při zpracování dat do výzkumné části panu Ing. Mynaříkovi.

ANOTACE

Bakalářská práce s názvem „Radioterapie karcinomu prsu“ se zabývá problematikou onkologické léčby nádoru prsu. Práce je rozdělena na dvě části, na teoretickou a praktickou. Část teoretická je věnována obecně tématu karcinomu prsu. Stručně popisuje anatomii prsu, etiologii, epidemiologii, diagnostické metody pro detekci tohoto onemocnění, poukazuje na důležitost prevence a možnosti další léčebných modalit. Stěžejním tématem práce je zevní radioterapie, zaměřuje se na její plánování a využití různých technik ozáření. V praktické části jsou sledovány a porovnávány odchylky v nastavení na implantované klipy v bázi prsu a nastavení polohy pacientky na zakreslené značky na kůži.

KLÍČOVÁ SLOVA

Karcinom prsu, léčba, zevní radioterapie, techniky ozáření, verifikace nastavení, odchylky v nastavení

TITLE

Radio Therapy for Breast Cancer.

ANNOTATION

This bachelor thesis deals with oncological treatment of breast cancer. It is divided into two parts: teoretical and practical. Theoretical part analyses breast carcinoma domain in general. Briefly describes anatomy of breast, etiology, epidemiology, diagnostic methods for detection of this cancer, adverts to importance of prevention and possibilities of another cure modalities. Central topic of thesis is outer radiotherapy and focuses on its planning and usage of different X-Radiation techniques. Practical section consists of analysis and comparison of deviations between setup on implanted clips in breast base and setup on marks painted on skin.

KEYWORDS

Breast carcinoma, treatment, outer radiotherapy, X-Radiation techniques, verification of setup, setup deviations

OBSAH

1 Úvod 12
2 Cíle práce 13
3 Teoretická část 14
3.1 Anatomie 14
3.2 Rakovina prsu 15
3.2.1 Etiologie 15
3.2.2 Epidemiologie 17
3.2.3 TMN klasifikace 18
3.2.4 Symptomatologie 20
3.3 Diagnostické metody 21
3.4 Léčba 23
3.4.1 Zevní radioterapie 23
3.4.2 Brachyterapie 33
3.4.3 Další možnosti léčby 35
4 Výzkumná část 39
4.1 Metodika výzkumu 39
4.2 Charakteristika zkoumaného souboru 39
4.3 Výsledky 41
5 Diskuze 52
6 Závěr 54
7 Citovaná literatura 55

SEZNAM ILUSTRACÍ A TABULEK

Obrázek 1 Anatomie prsu 14
Obrázek 2 Graf znázorňující incidenci a mortalitu karcinomu prsu od roku 1977 – 2014 17
Obrázek 3 Schéma plánování zevní radioterapie.....25
Obrázek 4 Konformní technika (3D-CRT), vlevo nahoře axiální (transverzální) CT řez, vpravo nahoře zobrazení trojrozměrné rekonstrukce, vpravo dole sagitální CT řez, vlevo dole supinační poloha 30
Obrázek 5 Technika IGRT, kilovoltážní zobrazení bočné a AP projekce v supinační poloze, nastavení pomocí kontur na skelet.....31
Obrázek 6 Aplikace brachyterapie, s. 94 34
Obrázek 7 Program Offline Review – kilovoltážní zobrazení bočné a AP projekce prsu s konturami znázorňující kritické orgány, skelet a chirurgické svorky 40
Obrázek 8 Zobrazení četností odchylek souboru všech pacientek v nastavení hrudní stěna - kůže.....43
Obrázek 9 Zobrazení odchylek v nastavení hrudní stěna - kůže u skupiny BMI 1 44
Obrázek 10 Zobrazení odchylek v nastavení hrudní stěna - kůže u skupiny BMI 2 45
Obrázek 11 Znázornění odchylek v nastavení hrudní stěna - kůže u skupiny CTV 1.....46
Obrázek 12 Znázornění odchylek v nastavení hrudní stěna - kůže u skupiny CTV 2.....47
Obrázek 13 Zobrazení četností odchylek souboru všech pacientek v nastavení hrudní stěna - klipy 48
Obrázek 14 Znázornění odchylek v nastavení hrudní stěna - klipy u skupiny BMI 1 49
Obrázek 15 Znázornění odchylek v nastavení hrudní stěna - klipy u skupiny BMI 2 50
Obrázek 16 Znázornění odchylek v nastavení hrudní stěna - klipy u skupiny CTV 1 51
Obrázek 17 Znázornění odchylek v nastavení hrudní stěna - klipy u skupiny CTV 2 52

Tabulka 1 Hodnocení primárního tumoru 18
Tabulka 2 Hodnocení regionálních uzlin.....19
Tabulka 3 Hodnocení vzdálených metastáz.....19
Tabulka 4 Stádia karcinomu prsu 20
Tabulka 5 Soubor pacientek a jejich hodnoty.....41
Tabulka 6 Rozdělení souboru pacientek na maximum, minimum a medián.....42
Tabulka 7 Popisné charakteristiky odchylek jednotlivých směrů v nastavení hrudní stěna – kůže, souboru všech pacientek.....42

Tabulka 8 Chyby nastavení pozic souboru všech pacientek u hrudní stěny - kůže 42
Tabulka 9 Popisné charakteristiky odchylek jednotlivých směrů v nastavení hrudní stěna - kůže, skupina BMI 1 43
Tabulka 10 Chyby nastavení pozice pacientky u hrudní stěny - kůže, skupina BMI 1 43
Tabulka 11 Popisné charakteristiky odchylek jednotlivých směrů v nastavení hrudní stěna - kůže, skupina BMI 2 44
Tabulka 12 Chyby v nastavení pozice pacientky u hrudní stěny - kůže, skupina BMI 2 44
Tabulka 13 Popisné charakteristiky odchylek jednotlivých směrů v nastavení hrudní stěna - kůže, skupina CTV 1 45
Tabulka 14 Chyby v nastavení pozice pacientky u hrudní stěny - kůže, skupina CTV 1 45
Tabulka 15 Popisné charakteristiky odchylek jednotlivých směrů v nastavení hrudní stěna - kůže, skupina CTV 2 46
Tabulka 16 Chyby v nastavení pozice pacientky u hrudní stěny - kůže, skupina CTV 2 46
Tabulka 17 Popisné charakteristiky odchylek jednotlivých směrů v nastavení hrudní stěna - klipy, souboru všech pacientek 47
Tabulka 18 Chyby v nastavení pozic souboru všech pacientek u hrudní stěny - klipy 47
Tabulka 19 Popisné charakteristiky odchylek jednotlivých směrů v nastavení hrudní stěna - klipy, skupina BMI 1 48
Tabulka 20 Chyby v nastavení pozice pacientky u hrudní stěny – klipy, skupina BMI 1 48
Tabulka 21 Popisné charakteristiky odchylek jednotlivých směrů v nastavení hrudní stěna - klipy, skupina BMI 2 49
Tabulka 22 Chyby v nastavení pozice pacientky u hrudní stěny - klipy, skupina BMI 2 49
Tabulka 23 Popisné charakteristiky odchylek jednotlivých směrů v nastavení hrudní stěna - klipy, skupina CTV 1 50
Tabulka 24 Chyby v nastavení pozice pacientky u hrudní stěny - klipy, skupina CTV 1 50
Tabulka 25 Popisné charakteristiky odchylek jednotlivých směrů v nastavení hrudní stěna - klipy, skupina CTV 2 51
Tabulka 26 Chyby v nastavení pozice pacientky u hrudní stěny - klipy, skupina CTV 2 51

SEZNAM ZKRATEK A ZNAČEK

3D CRT	Three dimensional conformal radiation therapy
BMI	Index tělesné hmotnosti (Body Mass Index)
CBCT	Cone Beam CT
CT	Výpočetní tomografie (Computed Tomography)
CTV	Klinický cílový objem (Clinical Target Volume)
DCIS	Duktální karcinom in situ
DIBH	Deep inspiration breath-hold
EPID	Elektronové portálové zobrazení
GTV	Nádorový objem (Gross Tumor Volume)
Gy	Gray, jednotka absorbované dávky záření
ICRU	The International Commission on Radiation Units and Measurements
IGRT	Radioterapie řízená obrazem (image-guided radiation therapy)
IV	Ozařený objem (Irradiated volume)
kV	Kilovoltážní zobrazení
LAT	Laterální směr
LCIS	Lobulární karcinom in situ
LONG	Longiduální směr
MLC	Vícelamelový kolimátor (A multileaf collimator)
PET	Pozitronová emisní tomografie
PTV	Plánovací cílový objem (Planning target volume)
RA	Radiologický asistent
TV	Léčebný objem (Treated volume)

1 ÚVOD

Karcinom prsu patří mezi nejčastěji se vyskytující maligní onemocnění u žen. Incidence stále stoupá, příčiny vzniku jsou dosud nejasné. Rakovina prsu se začíná častěji objevovat i u mladších generací, jež postihuje agresivnější forma postižení z důvodu citlivějšího a rychleji fungujícího organismu. Důležitá je prevence, ať už samovyšetření prsu nebo mamografický screening, jež je doporučen ženám nad 45 let věku a je hrazen pojišťovnou. Včasný záchyt a stále se vyvíjející léčebné metody vedou k vyšší šanci na vyléčení a na zlepšení kvality života pacientek.

Nejvyužívanější léčebnou metodou, s použitím svazku ionizačního záření je radioterapie. Samotnému ozařování nádoru předcházejí na sebe navazující kroky, které vedou k utvoření ozařovacího plánu. Na tvorbě plánu se účastní onkolog, radiologický fyzik a radiologický asistent (RA). RA je aktivním účastníkem v radiační onkologické léčbě, jehož práce spočívá v přesném nastavení pozice pacientky a aplikaci záření.

Má bakalářská práce je zaměřena na léčbu karcinomu prsu zevní radioterapií. Zabývá se plánováním samotné radioterapie, různými technikami ozáření, kritickými orgány a poukazuje i na další možnosti léčby. Praktická část je tvořena souborem 25 pacientek, u kterých byla sledována nepřesnost v nastavení jednotlivých směrech posunů. Hodnoty zjištěných odchylek byly využity k porovnání nastavení na hrudní stěnu – kůži a hrudní stěnu – klipy. Dále byla u odchylek sledována závislost klinických parametrů jako je BMI a objem CTV.

2 CÍLE PRÁCE

Cílem teoretické části v bakalářské práci je seznámení čtenáře s problematikou nádorového onemocnění prsu, konkrétně jeho léčby. Praktická část vyhodnocuje a porovnává nepřesnosti pozice pacientky při radioterapii prsu ve třech osách (x, y, z) při nastavení na značky na kůži, skelet hrudníku nebo na svorky v lůžku tumoru.

3 TEORETICKÁ ČÁST

3.1 Anatomie

V lidském těle je prs považován za největší kožní žlázu. Je to párový orgán, u žen uložen v přední straně hrudníku, zasahující od druhého žebra do šestého žebra. Velikost prsu je individuální, závisí na životosprávě, rase, podnebí a věku. Průměrně měří 12 cm napříč a 11cm vertikálně. Základy mléčné žlázy jsou vytvořeny již v prvních měsících těhotenství u obou pohlaví. U dívek v pubertálním vývoji začne mléčná žláza bujet, u chlapců zůstává zakrnělá. Pubertální vývoj prsu je před dvacátým rokem věku ukončen.

Kožní vrstva je tenká a světlá, což umožňuje průsvit podkožních žil. Je pokryta nervovými plexy, čímž se stává citlivou. Kůže prsu je silnější v dolní části. V přední části na vrcholku prsu uprostřed se nachází dvorec, který se v těhotenství může zvětšit ze svého 5 cm průměru až na 7cm. Uprostřed dvorce je mírně vyvýšená, či vkleslá prsní bradavka. Její povrch je pokryt zvrásnělou silnou kůží. Obsahuje mlékovody, které ústí 15 – 20 otvůrky (dukty). Bradavka produkuje z mazových žláz sekret, který chrání před mlékem nebo slinami kojence. Vyvýšení bradavky, která za normálního stavu nevyčnívá, způsobuje musculus subareolaris při exitaci, tření a chladu.

Cévní zásobení prsu obstarává podklíčková tepna a její větvě zásobující prsní svaly a stěnu hrudní. Povrchové žíly jsou uložené v tukové vrstvě, směrem ke sternu vedou transverzální tok a k fossa jugularis longitudinální tok. Hluboké žíly jsou shodné s toky arterií a společně vytvářejí plexus venosus areolaris.[1]

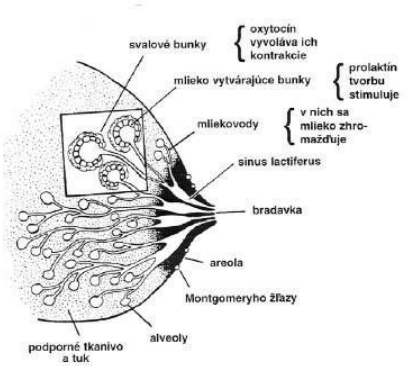

Obrázek 1 Anatomie prsu[1]

[1]Úloha sestry v edukaci prvorodičky v systému rooming-in. *Zdraví: Sestra* [online]. 2010 [cit. 2017-04-20]. Dostupné z: http://zdravi.euro.cz/clanek/sestra/uloha-sestry-v-edukaci-prvorodicky-v-systemu-rooming-in-450461

3.2 Rakovina prsu

Patologický útvar, neboli nádor, vzniká na podkladě chorobného růstu tkání. Buňky běžně prochází mutacemi, které se snaží opravit. Pokud reparace není možná, buňky umírají programovou smrtí, neboli apoptózou. Onkogeny, činitelé buněčného růstu, apoptózu tlumí, čímž buňky dále proliferují a jejich počet se zvyšuje. Nádorové buňky mají zcela odlišné vlastnosti oproti buňkám zdravým. Maligní změny struktury prsu lze rozdělit na neinvazivní a invazivní. [2]

Neinvazivní mutagenní buňky se usídlují ve vývodném systému prsní žlázy. Nevytvářejí metastázy, avšak bez léčby se mohou změnit na invazivní. Tento typ karcinomu in situ je nejčastěji detekován pomocí mamografie. Jsou dva typy, duktální karcinom in situ (DCIS) a lobulární karcinom in situ (LCIS). DCIS vzniká z výstelky duktů, má vysokou jadernou mnohotvárnost a vyžaduje agresivnější přístup v terapii. LCIS vzniká z výstelky lobulů, z klinického hlediska není nutná chirurgická léčba.[3]

K invazivním změnám patří duktální a lobulární karcinom. Nejčetněji se vyskytujícím typem invazivního nádoru je právě duktální, jehož incidence je asi 85 %. Histologicky je velmi variabilní, často se jedná o duktální karcinom blíže neurčený. Dalším druhem je atypický medulární, případně mikropapilární karcinom. Výskyt lobulárního karcinomu se pohybuje okolo 8 % – 14 %, je druhým nejčastějším typem. Často je diagnostikován až v pokročilé fázi svého vývoje (nádor je rozsáhlejší, postihuje axiální uzliny, má pozitivní estrogenové receptory). U nádoru se těžko vymezuje jeho hranice, jelikož je špatně hmatná. Nejčastěji je diagnostikován pomocí magnetické rezonance, kde se citlivost pro detekci pohybuje kolem 93,3 % jedná se však o doplňující vyšetření. Pro pacientky postižené lobulárním typem nádoru, jsou časté pozitivní okraje (až 17 %), proto je v dnešní době za standardní postup považována parciální mastektomie s adjuvantní radioterapií. V porovnání s duktálním karcinomem vykazuje lepší přežití po dobu 5 – ti let bez známek onemocnění.[3][4]

3.2.1 Etiologie

Příčiny vzniku karcinomu prsu nejsou zcela objasněny. Existuje řada rizikových faktorů, které mohou mít vliv na vznik nádoru. Nicméně až u 70 % pacientek, které prodělaly onemocnění prsu, se v jejich anamnéze nevyskytoval žádný z rizikových faktorů. [5]

Genetické faktory

Každý člověk si nese vlastní genetickou informaci. Tato informace je základem lidského organismu. Hlavními mutageny jsou BRCA 1 a BRCA 2. S BRCA 1 se spojuje až 50 % riziko karcinogeneze u žen do 50 let věku a 85 % výskytu do 70 - ti let. [5]

Pokud se v rodině vyskytuje modifikace genu BRCA 1 nebo BRCA 2 je až 80 % celoživotní riziko vzniku karcinomu prsu. Jestliže se v přímém příbuzenstvu (matka, sestra, dcera) objeví anamnéza malignity prsu, zvyšuje se riziko až trojnásobně. U nepřímých příbuzných se o tak vysoké riziko nejedná. [5]

Hormonální faktory

Karcinom prsu se řadí mezi nádory řízené hormony. U žen se jedná o hormon estrogen a progesteron. Estrogen podporuje dělení buněk, zatímco progesteron má funkci opačnou, omezuje buněčné dělení. Pokud vznikne nerovnováha mezi těmito dvěma hormony, kde dominující bude právě estrogen, může dojít ke vzniku karcinogeneze.[3][6]

Rizikovým faktorem v případě estrogenů je jejich délka expozice, což může být ovlivněno:

- Časnou menarche – První menstruace pře 11. rokem.
- Pozdní menopauzou – U žen, které prodělaly menopauzu okolo 45. roku, je riziko malé naproti těm, které prodělaly menopauzu po 55. roce, v této situaci se riziko zvyšuje až na dvojnásobek.
- První gravidita po 35. roce života nebo nuliparita.
- Krátká doba laktace.[7]

Věkové faktory

U karcinomu prsu platí přímá úměrnost stoupajícího věku s incidencí onemocnění. Nejrizikovější skupina žen je nad 50 let věku.[7][8]

Vlivy ze zevního prostředí

Do těchto vlivů patří fyzikální a chemické faktory. Ve fyzikálních faktorech hraje velkou roli ionizující záření. Zvláště ženy, které jsou vystaveny tomuto záření před 40. rokem života v oblasti hrudníku (Thymon, Hodgkinův lymfom). Za chemické činitele považujeme působení pesticidů, avšak jejich spojitost s výskytem rakoviny prsu není zcela potvrzena.[3]

Dietní faktory

Mezi dietní faktory patří nadměrná konzumace alkoholických nápojů (předpoklad karcinogeneze acetaldehydu), kouření, nadváha, snížená pohybová aktivita, nevyvážený a vysoký příjem tuků.[9]

3.2.2 Epidemiologie

U rakoviny prsu se udává 8 % - 10 % celoživotní riziko postižení. Ze všech zhoubných novotvarů tvoří 20 % právě karcinom prsu. Česká republika v porovnání s ostatními státy světa zaujímá 26. místo v detekci a 72. místo v úmrtí na toto onemocnění. Národní onkologický registr uvádí 6620 nově diagnostikovaných případů v roce 2011 v České republice, což znamená 123,9 postižených na 100 tisíc žen.[3][10][11]

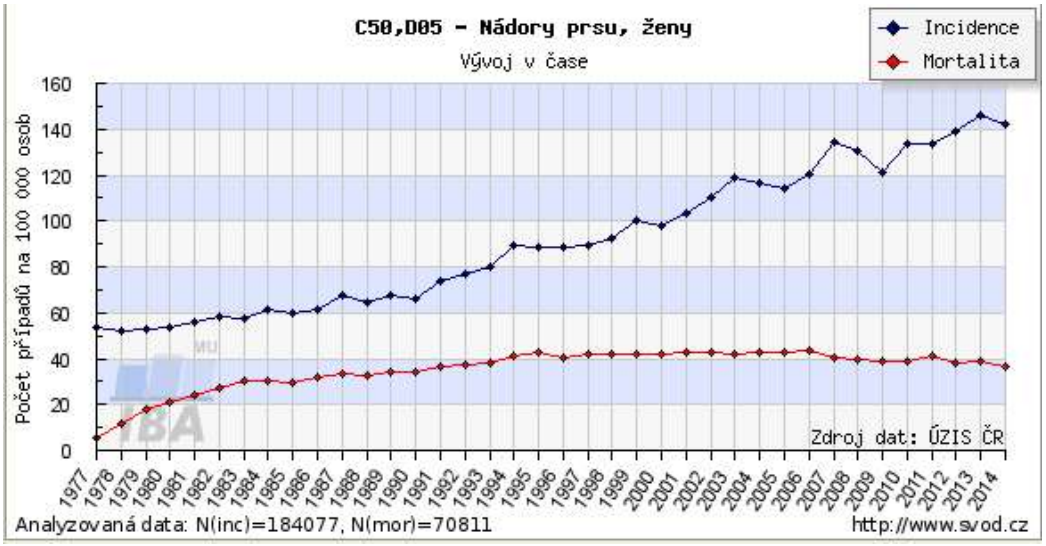

Obrázek 2 Graf znázorňující incidenci a mortalitu karcinomu prsu od roku 1977 - 2014[2]

[2] http://www.svod.cz

3.2.3 TMN klasifikace

Nutnost sjednocení podmínek pro stanovení rozsahu choroby, vedl k vypracování mezinárodního TNM systému. TMN systém pro klasifikaci nádorů zavedl základní teorie.[12]

Tabulka 1 Hodnocení primárního tumoru[3, s. 207]

T	Primární tumor
TX	primární nádor nelze hodnotit
T0	bez známek primárního nádoru
Tis	karcinom in situ intraduktální nebo lobulární karcinom in situ nebo Pagetova choroba bradavky bez prokazatelného nádoru
T1	nádor 2 cm nebo méně v největším rozměru
T1 mic	mikroinvaze 0,1 cm nebo méně v největším rozměru
T1a	větší než 0,1 cm, ne však více než 0,5 cm v největším rozměru
T1b	větší než 0,5 cm, ne však větší než 1cm v největším rozměru
T1c	větší než 1cm, ne však větší než 2cm v největším rozměru
T2	nádor větší než 2 cm, ne však více jak 5 cm v největším rozměru
T3	nádor větší jak 5 cm v největším rozměru
T4	nádor jakékoliv velikosti s přímým šířením do stěny hrudní nebo kůže
T4a	šířené na hrudní stěnu
T4b	edém, ulcerace kůže hrudníku nebo satelitní uzly v kůži téhož prsu
T4c	kritéria 4a a 4b současně
T4d	inflamatorní karcinom

[3]ŠLAMPA, Pavel a Jiří PETERA. *Radiační onkologie*. Praha: Galén, c2007. ISBN 978-80-7262-469-0

Tabulka 2 Hodnocení regionálních uzlin[4, s.207]

N	Regionální mízní uzliny
NX	regionální mízní uzliny nelze hodnotit
N0	v regionálních uzlinách nejsou metastázy
N1	metastázy v pohyblivé stejnostranné axilární mízní uzlině
N2a	metastázy ve stejnostranné axiální mízní uzlině, které jsou fixované navzájem nebo k jiným strukturám
N2b	metastázy pouze v klinicky zjevných vnitřních mamárních uzlinách bez klinicky evidentních metastáz v axilárních uzlinách
N3	metastázy ve stejnostranných infraklavikulárních mízních uzlinách s nebo bez postižení axilárních mízních uzlin; nebo klinicky zřejmé ve stejnostranné vnitřní mamární uzlině s přítomností klinicky evidentních metastáz v axiálních mízích uzlinách; nebo metastázy ve stejnostranné supraklavikulární mízní uzlině s nebo bez postižení axilárních nebo vnitřních mamárních mízních uzlin
N3a	metastázy v infraklavikulární mízní uzlině (uzlinách)
N3b	metastázy ve vnitřních mamárních a axiálních uzlinách
N3c	metastázy v supraklavikulární mízní uzlině (uzlinách)

Tabulka 3 Hodnocení vzdálených metastáz[5, s. 207]

M	Vzdálené metastázy
MX	vzdálené metastázy nelze hodnotit
M0	nejsou vzdálené metastázy
M1	vzdálené metastázy

[4]ŠLAMPA, Pavel a Jiří PETERA. *Radiační onkologie*. Praha: Galén, c2007. ISBN 978-80-7262-469-0
[5] ŠLAMPA, Pavel a Jiří PETERA. *Radiační onkologie*. Praha: Galén, c2007. ISBN 978-80-7262-469-0

Tabulka 4 Stádia karcinomu prsu[6, s. 209]

Stadium	T	N	M
0	Tis	N0	M0
I	T1	N0	M0
IIA	T0 T1 T2	N1 N1 N0	M0 M0 M0
IIB	T2 T3	N1 N0	M0 M0
IIIA	T0 T1 T2 T3	N2 N2 N2 N1, N2	M0 M0 M0 M0
IIIB	T4	N0, 1, 2	M0
IV	T 0 - 4	N0 -3	M1

3.2.4 Symptomatologie

Rakovinu prsu lze zařadit mezi vyléčitelné nádory, avšak hlavní podmínkou je včasná detekce tohoto onemocnění. Proto je velmi důležité věnovat veškerým možným příznakům pozornost.[7]

Klinické příznaky

- Hmatná bulka - Při samovyšetření prsu lze nahmatat tuhou tkáň - bulku, která může být na pohmat citlivá (není podmínkou), pohyblivá či fixovaná. V populaci je mnoho žen, které mohou mít příznaky bulky, avšak může se jednat o planý poplach, jelikož v prsu se mohou tvořit uzliny ze žláz.
- Bolest - V ojedinělých případech může bolest v oblasti paže a prsu naznačovat přítomnost nádoru.
- Změna tvaru a velikosti prsu - Přítomnost karcinomu může mít za následek zvětšení i ztuhnutí tkáně jednoho prsu. U většiny žen je částečná asymetrie mammy běžná a je pokládaná za normální.

[6]ŠLAMPA, Pavel a Jiří PETERA. *Radiační onkologie*. Praha: Galén, c2007. ISBN 978-80-7262-469-0

- Vtažení kůže, důlkovatění – Příčinou je nádor, který k sobě fixuje kůži, zvýraznění tohoto příznaku je časté při vzpažení.
- Změna barvy a teploty kůže – Lokální či celkové zarudnutí kůže, teplejší kůže, může být známkou zánětu ale také upozornění na přítomnost nádoru.
- „Peau d'orange" - pomerančová kůže – Vzhled kůry pomeranče, objevuje se při palpaci (stisknutí) kůže prsu, je způsobena nedostatečnou funkcí lymfatického systému, může vést až k lymfostáze.
- Zvýraznění a rozšíření žilní pleteně – Zvýšená aktivita v prsu.
- Nepravidelnost, vtažení, smrštění bradavky – Obdobné vtahování kůže prsu (fixace tumoru ke kůži).
- Sekrece z bradavky – Občasný sekret z bradavky je neškodný, pokud se objeví krvavý výtok, může se jednat o nádor.
- Exulcerace – Časté u zanedbaných, pokročilých nádorů.
- Zvětšení axilárníuzliny[7]

3.3 Diagnostické metody

Vedle samovyšetření prsu, existují diagnostické metody, díky kterým, i u bezpříznakových pacientek lze včas detekovat karcinom prsu.[1]

Mamografie

Jedná se o základní zobrazovací metodu, která za účasti měkkého rentgenového záření zobrazí prsní tkáň. V roce 2002 byl v České republice schválen. Komisí pro včasný záchyt nádorů prsu plošný mamografický screening, jehož přínosem je časná detekce nádorové masy i u bezpříznakových pacientek. Mamograf dokáže zobrazit nádorovou masu již o dva roky dříve, než je nádor hmatatelný, proto ženy preventivně dochází na screening v intervalu dvou let. Česká republika na rozdíl od ostatních zemí světa nemá určenou horní věkovou hranici, dolní věková hranice je od 45 let bez omezení.[13]

Mamografie, splňuje i úlohu diagnostickou, u pacientek se symptomy. Díky ní lze zobrazit postižené tkáně a zhodnotit jejich postižení (velikost léze, prorůstání do okolí, vyloučení vícečetných poškození).[3]

Ultrasonografie

Provádí se u žen mladších 40-ti let, kde je metodou první volby. Tento typ vyšetření nám umožňuje vyšší detekci denzity tkáně u mladých žen a snížení rizika radiační zátěže.

Při podezření nebo pozitivním výsledku je indikovaná mamografie. Pokud se jedná o cystické léze, používá se ultrasonografie jako doplňující metoda k mamografii.[7]

Duktografie

Je indikována pacientkám, se sekrecí z jednoho póru bradavky, krvavé nebo hnědé barvy. Za přítomnosti kontrastní látky (jodové), která je zavedena do mlékovodů speciální kanylou, lze detekovat intraduktální karcinom o mnoho dříve než pomocí mamografie.[1]

Magnetická rezonance

Vyšetření magnetickou rezonancí se používá jako doplňující vyšetření v daných případech.

Ženy s mutagenem BRCA 1, BRCA 2, rodinná anamnéza s ohrožením nad 20 % a ženy po ozáření v oblasti hrudní stěny ve věku 10 - 30 let.

- Určení přesného rozsahu malignity.
- Zhodnocení účinku neadjuvantní chemoterapie.
- Nalezení primárního nádoru.
- Upřesnění nálezu z mamografického nebo ultrasonografického vyšetření.
- Vyloučení návratu nádoru v jizvě.

Vyšetření probíhá za podání paramagnetické kontrastní látky - gadolinium,
která je aplikována intravenózně. Pomocí kontrastní látky vykazuje magnetická rezonance vysokou citlivost pro detekci invazivního karcinomu. Magnetická rezonance bez kontrastní látky sepoužívá k patologii u silikonových implantátů.[7]

Výpočetní tomografie (CT) a pozitronová emisní tomografie (PET)

CT vyšetření je spíše pomocné, při plánování chirurgického výkonu, k posouzení vztahu karcinomu k hrudní stěně. PET / CT k upřesnění nádoru nejasného původu.[7]

Corecutbiopsy

Corecutbiopsy, v překladu tkáňová biopsie, je nejčastěji užívanou invazivní metodou, která přináší informace o histologii novotvarů. Při výkonu je odebrán kousek tkáně pomocí speciální pružinové nastřelovací jehly. Jehla se zavádí za přítomnosti ultrazvuku nebo mamografické stereotaxe.[7][1]

Mammotom – Vakuová biopsie

Jedná se o nejmodernější techniku odběru buněčného matriálu. Funguje na principu podtlaku (vakua), kdy je do jehly nasáván obsah tkáně. Při větším množství odběru vzorků se automaticky odebraný materiál posouvá uvnitř jehly. Jehla je doplněna zásobníkem, který umožňuje nasátí velkého množství tkáně, což eliminovalo opakované vytahování a zpětné zavádění jehly do místa vpichu.[7]

Punkce tenkou jehlou

Invazivní vyšetření, kdy je zavedena speciální jednorázová injekční stříkačka, která je přizpůsobena pro snadnou aspiraci obsahu z místa léze. Po aspiraci je obsah tekutiny rozetřen na sklíčko a je podroben cytologickému vyšetření. Při odběru není třeba lokální anestézie. Používá se k odběru útvarů vyplněných tekutinou, jako je cysta, abscesy, seromy a hematomy. V České republice se využívá jen zřídka. [1]

3.4 Léčba

Léčebná strategie u karcinomu prsu je založena na multidisciplinárním přístupu, do kterého je zahrnuta chirurgická, radiační a systémová léčba. Na léčbě se podílí tým odborníků – onkolog, chirurg, rentgenolog, patolog popřípadě i dalšíspecialisté. O léčebných doporučeních pojednává Česká onkologická společnost. Tato doporučení jsou v souladu s Evropskými doporučeními a jsou každoročně inovovány.[14]

3.4.1 Zevní radioterapie

Radioterapie je léčebný postup, využívající ionizující záření. Patří mezi nejstarší neoperační léčebnou strategii u nádorových i nenádorových onemocnění. Podstoupí ji 50 – 70 % pacientů s nádorovým postižením.[2]

Použité ionizující záření je uměle vyrobeno v lineárním urychlovači. Zdroj záření je umístěn 80 - 100cm od těla pacienta a vzniklý paprsek proniká přes kůži do ložiska nádoru. Záření způsobí změnu v nádorových buňkách, tyto změny vedou buď k přímé záhubě postižených buněk nebo nejprve dojde ke ztrátě schopnosti dělení a poté k jejich následnému zániku.[14][15]

Indikace radioterapie

Indikace radioterapie u žen postižených karcinomem prsu, je závislá na rozsahu onemocnění a na návaznosti ostatních léčebných postupů, především typ chirurgického výkonu hraje

významnou roli. U časného či pokročilého nádoru je indikována adjuvantní léčba a u rozsáhlého nebo inoperabilního karcinomu paliativní léčba.[16]

Adjuvantní léčbu lze využívat u dvou indikací. První indikace je léčba počínajícího karcinomu, po chirurgickém výkonu, kdy je prs zachován (konzervativní chirurgický výkon). U těchto pacientek hrozí vznik recidivy operovaného prsu, riziko je až 20%. Druhá se týká žen po chirurgickém výkonu s lokálně pokročilým stádiem tumoru, tedy po totální mastektomii, při kterém se ozařuje celá hrudní stěna.[16]

Hlavním cílem paliativní léčby je odstranění potíží pacienta způsobené nádorem. Pacientky jsou postiženy vzdálenými metastázemi, ozáření se provádí takovou dávkou, která je pro danou oblast schůdná[15]

Technické požadavky radioterapie

Nedílnou součástí pro plánování radioterapie je výpočetní tomograf (CT), který umožňuje převod zhotovených obrazů do plánovacího zařízení v elektronické formě. K vymezení cílových objemů a objemů kritických orgánů, k výpočtu dávkové distribuce ve 3D a jejich dávkově - objemových histogramů, slouží plánovací systém který, by měl být po dobu své životnosti vybaven dostačující kapacitou k archivaci ozařovacích plánů. Dále by radioterapeutické pracoviště mělo být vybaveno rentgenovým nebo CT simulátorem, lineárním urychlovačem obsahující vícelamelový kolimátor (MLC), elektronickým portálovým zobrazovacím systém či systém určeným pro techniku IGRT s kilovoltážním zobrazovacím sytémem. Právě lineární urychlovač je zdrojem záření v radioterapii. K záznamu pacientů a ozařovacích plánů je třeba záznamového a verifikačního systému. Pro radiační ochranu se využívá dozimetrického vybavení, měřidel a různých pomůcek používajících se k pravidelným zkouškám. Důležitý je i systém ověřující aplikovanou dávku. Veškeré technické vybavení musí být v souladu s požadavky platných právních předpisů.[17]

Plánování ozařování

V radioterapii se aplikují vysoké dávky ionizujícího záření, proto je velmi důležité naplánování rovnoměrného rozložení dávky do cílového objemu, a tím zmírnění poškození okolních, zdravých struktur. Radioterapie prošla značným vývojem a to i v plánování samostatného ozařovacího procesu, díky tomuto pokroku došlo ke značné individualizaci v léčbě.[18]

Postup plánování radioterapie jsou na sebe navazující kroky. Nejdříve jsou do verifikačního systému zadány vstupní data pacientky. Příprava probíhá na simulátoru, kde se ujasní poloha a fixace pacienta, tyto parametry jsou nedílnou a důležitou součástí ozáření. Na simulátoru se provede orientační stanovení lokalizace nádoru, podle anatomických struktur v dané ozařovací poloze, zakreslením značek na kůži nebo na fixační pomůcky. Pokud byly pacientce při chirurgickém zákroku implantovány kovové svorky, určení a vymezení místa nádoru se stává přesnějším. Poté je pacientce provedeno plánovací CT zobrazení, za použití stejných fixačních pomůcek, kterým dosáhneme kvalitnějšího zobrazení anatomického rozhraní. Snímky jsou odeslány do plánovacího systému, ve kterém jsou vytvořeny 3D rekonstrukce získaných obrazů. Lékařem jsou zakresleny cílové objemy a obrysy kritických struktur. Poté dochází k vypracování ozařovacího plánu, přičemž se určuje dávka, frakcionace a výběr ozařovací techniky. Hotový ozařovací plán, s vypočítanými parametry, před odesláním k simulaci musí být schválen lékařem. Lékař kontroluje distribuci dávky v cílovém objemu a rizikových orgánech. Cílový objem musí být pokryt adekvátní dávkou záření a u kritických struktur nesmí být překročen určený limit zdravých tkání a orgánů. Na simulaci jsou zhotoveny snímky, které slouží jako kontrola pro nastavení pacientky na ozařovači. Všechny parametry jsou odeslány do ozařovače.[18]

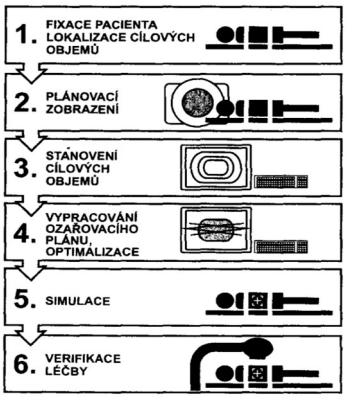

Obrázek 3 Schéma plánování zevní radioterapie[7]

Poloha při ozařování

Volba polohy pacientky při ozáření je velmi důležitá součást, vedoucí ke správnému provedení ozáření. U karcinomu prsu se využívají dvě polohy, supinační a pronační. [19]

Supinační poloha je základní ozařovací polohou, kdy pacienta leží na zádech, má zafixovanou horní končetinu, stranově odpovídající nádoru nad hlavou. V lepším případě jsou fixovány

[7]HYNKOVÁ, Ludmila a Pavel ŠLAMPA.*Radiační onkologie - učební texty*. Brno: Masarykův onkologický ústav, 2009. ISBN 978-80-86793-13-9

obě horní končetiny. Hlava pacientky je odvrácena od svazku záření. Pro pohodlí v ozařovací poloze se využívají podložky pod dolní končetiny. Podložení hrudní stěny klínem nebo fixačním zařízením s možností modulování sklonů hrudníku je výhodou pro reprodukovatelnost každodenního nastavení. U objemnějších prsů se k fixaci využívá termoplastický materiál.[19]

Druhou variantou je pronační poloha, poloha na břiše s prsy visícími otvory v podložce. Využívá u objemných prsou, u kterých by při supinační poloze došlo k ozáření velké části plic. Druhý prs je vypodložen klínem.[19]

Cílové objemy

International Commision on Radiation Units and Measurements (ICRU) č. 50 vydalo doporučení cílových objemů v radioterapii

- GTV (Gross Tumor Volume) - Místo primárního nádoru, případně místo postižené metastázami, stanovený radiodiagnostickými metodami, případně klinickým vyšetřením.
- CTV (Clinical Target Volume) - Klinický cílový objem s pravděpodobnostním šířením nádoru.
- PTV (Planning Target Volume) - Plánovací cílový objem, součet CTV+ bezpečnostní lem (kompenzace pohybu tkání, či nepřesnosti nastavení pozice pacientky).
- TV (TreatedVolume) - léčebný objem, který je vhodný k dosažení léčebného účinku.
- IV (IrradiatedVolume) - Ozářený objem (Dle ICRU se jedná o masu, která je ozářena z více než 50 % celkové dávky.[20]

Významným bodem v plánovacím cílovém objemu je ICRU - referenční bod, prezentující dávku v PTV, která je klinicky významná. Rozložení dávky je normováno v tomto bodě. Optimální je minimální dávka v PTV vyšší než 95 % referenčního bodu a maximální dávka nižší jak 107 % dávky v referenčním bodě.[12]

Kritické orgány a jejich toleranční dávky

Za kritické orgány jsou považovány zdravé tkáně, které jsou radiosenzitivní a mohou mít vliv na plánování radioterapie a aplikaci dávky. Radiosenzitivita těchto orgánů může vést k jejich negativním změnám po ozáření. U ozařování prsu se jedná o plíce, srdce, jícen, mícha, ramenní a akromioklavikulární kloub, žebra, horní končetina, plexus brachialis, druhostranná prsní žláza, štítná žláza, kůže a podkoží.[12]

Pro snížení rizika postradiačních změn v oblasti ozáření plic, by objem určený pro ozařování měl být co nejmenší. ICRU udává na 200 cm^3 objemu nejvíce 30 Gy. Pro prevenci vzniku chorob plic je důležité šetření plicního parenchymu, ať už použitím vykrývacích bloků nebo polohou pacienta, dalším faktorem se považuje vybraná frakcionace. Nejčastější chorobou je akutní radiační pneumonitida, která je závislá na zvoleném objemu, dávce, frakcionaci a spojení s chemoterapií. U 1 % pacientek se objeví po ozáření prsu nebo hrudní stěny, avšak nezpůsobuje pozdní nebo trvalé plicní symptomy. Výjimkou jsou pacienti s chronickým obstrukčním onemocněním plic, kterých se symptomatologie z vysoké pravděpodobnosti nevyhne. Za chronické změny lze považovat plicní fibrózu, kde by dávka neměla přesáhnout 40 Gy a u pneumopatie 50 Gy.[12]

Srdci spolu s plícemi je nutno věnovat zvláštní pozornost, řadí se mezi hlavní kritické orgány. Jak již bylo zmíněno, důležitá je minimalizace ozářeného objemu. Akceptovatelná dávka pro myokard dle ICRU je 30 Gy na ozářený objem 30 cm^3. Dávky 45 - 50Gy lze využít pro klasickou frakcionaci s ohledem na míru ozáření zdravého srdce. V závislosti na velikosti ozářeného objemu, byl zjištěn u žen, které prošly léčbu levé strany hrudníku ozářením před 15 - 20 lety, zvyšující se výskyt ischemické choroby srdeční. Vzácně se po dávkách 20 Gy a velikosti ozářeného pole se objeví perikarditida (akutní, pozdní). Při dávkách vyšších jak 60 Gy v oblasti srdce se může objevit městnání vedoucí k srdečnímu selhání. Vysoké dávky mohou vést i k fibrotické přeměně srdečních chlopní.[12]

Za toleranční dávku pro vznik zánětu jícnu (ezofagitida), kterou doprovází jeden ze symptomů, bolest při polykání, se považuje 20 – 30 Gy u ozáření regionálních lymfatických uzlin. Dávka nebývá překročena.[12]

Vzácné postradiační postižení míchy je chronická progresivní myelitida, jejíž 1 % riziko výskytu je při dávce 42 Gy standardní frakcionací a 5 % riziko u dávky 61 Gy. Výskyt je podmíněn zvyšující se dávkou. Objevuje se 9 - 15 měsíců po ukončení léčby.[12]

Při ozařování spádových uzlin, bez použití vykrývacích bloků, může dojít k ozáření celého ramenního kloubu, což vede k pozdním změnám v omezení hybnosti.[20]

Při dávkách vyšších jak 50 Gy, se u 1 % žen vyskytují fraktury žeber. Větší část léčených žen postihne osteoporóza ozářených žeber.[20]

Pacientky, které podstoupily chirurgický zákrok v oblasti axily a následně byly indikovány k zevnímu ozáření, může postihnout otok končetiny. Jedná se o následek fibrotických změn v nervově cévním svazku.[20]

U plexus brachialis je postradiační změna plexopatie. Je častým onemocněním při hypofrakcionaci a možném předávkováním z důvodu nenávaznosti polí.[20]

Nejčastější pozdní následek léčby u štítné žlázy je hypotyreóza. Vzniká při přímém ozáření dávkou v rozmezí 15 - 50 Gy.[20]

Pro zdravou kontralaterální prsní žlázu je uváděna akceptovatelná dávka menší než 5 Gy dle ICRU. Možnost stochastických účinků vedoucích ke vyššímu riziku vzniku karcinomu.[20]

Výskyt postradiačních změn kůže a podkoží je zejména u hypofrakcionací, nejčastěji se objevuje ve formě erytému, suché nebo naopak vlhké pokožky.[20]

Frakcionace a dávky záření

Klasická frakcionace, se využívá v kurativní léčbě. Pacientka dochází pětkrát týdně na ozařování, kdy se na jednu frakci aplikuje 1,8 – 2 Gy, celková dávka nesmí překročit 48 – 50 Gy. [12]

Hyperfrakcionace se používá například u zánětlivého karcinomu. Pacientka podstupuje ozáření dvakrát denně, interval mezi oběma frakcemi je 6 hodin, aplikuje se 1,28 - 1,35 Gy/frakci, strop celkové dávky se pohybuje 50 – 54 Gy/4 týdny, poté se využívá cílové ozáření (boost).[12]

Pooperační dávka záření závisí na rozsahu zbytkového nádoru, obecně se užívají dávky 48 - 50Gy na celý prs a doplnění dávky na lůžko tumoru 10 - 16 Gy. Pokud se jedná o předoperační radioterapii aplikuje se celková dávka 45 – 50 Gy rozložená v pěti týdnech. Léčba ozářením pro paliaci je individuální, záleží na rozsahu nádoru a na celkovém stavu pacientky. Využívá se hypofrakcionační kontrahovaná schémata, nejběžnějším dávkováním je 10 x 3 Gy za dva týdny.[12]

Techniky ozařování

Pro oblast celé mammy je nejvhodnější technika dvou tangenciálních polí. Pole jsou ve směru mediálním, laterálním. Technika umožňuje dosycení malých segmentů. Pro úměrné rozložení

dávky cílového objemu se používají kompenzační klínové filtry. Lze využít vykrývací bloky nebo vícelamelový kolimátor k individuální úpravě polí.[19]

U ozáření hrudní stěny po mastektomii se opět využívají dvě tangenciální pole. Technika je založena na tloušťce a zakřivení hrudní stěny, na délce a umístění jizvy vzniklé po mastektomii. V úvahu přichází i použití elektronového svazku.[19]

Regionální uzliny se ozařují jedním přímým polem s možností dosycení axily zadním polem nebo použitím dvou protilehlých polí s použitím vykrývacích bloků či klínů.[19]

Ozáření prsu nebo hrudní stěny po mastektomii s ozářením regionálních uzlin se provádí za použití již zmíněných technik s doporučením izocentrické techniky s asymetrickými clonami, napojení polí je v místě 2. žebra nebo 2. interkostálního prostoru, pole se nenapojují v jizvě.[19]

U cíleného ozáření tumoru po částečné mastektomii je zvolena technika v závislosti na hloubce a stranovém uložení tumoru. Hloubka je určena pomocí předoperačního ultrazvuku, stranová lokalizace nádoru dle umístění svorek. Využívá se několika konvergentních polí za použití fotonového záření. Techniku jednoho pole s elektronovým svazkem lze použít u podkožně uložených lůžek tumoru. Další možností je indikace intersticiální brachyradioterapie s ^{192}I a HDR aplikací. [19]

U dozáření parasternálních uzlin je využito jedno přímé pole, navazující na mediální tangenciální pole. Existuje možnost využití IMRT.[19]

Ženy, které prodělaly totální či parciální oboustrannou mastektomii u bilaterálního karcinomu je využita technika zahrnující obě mammy nebo hrudní stěnu s jizvou, pomocí tangenciálního protilehlého umístění polí. Nutnost vykrytí plicního parenchymu v laterálních polích. K technice lze využít IMRT.[19]

3D CRT

Trojrozměrná konformní radioterapie je založena na propojení léčebného postupu s trojrozměrným zobrazením objemu (CT, MRI). Umožňuje maximální zaměření nepravidelného tvaru a objemu postižené tkáně se započítáním minimálního lemu, tím pádem snížení expozice zdravých struktur uložených kolem nádoru.[18]

Při plánování 3D CRT (Obrázek č. 4) se konturují cílové objemy a kritické orgány na pořízených CT řezech, které byly zaslány do plánovacího systému. CT řezy jsou

provedeny v rozestupech 2 - 8 mm, pro co nejpřesnější zobrazení cílového objemu. Dle ICRU č. 62 je ke klinickému cílovému objemu započítán vnitřní lem, který umožňuje vyrovnání tvaru a velikosti klinického objemu a možnosti pohybu. Obvykle se využívá ozařovací technika většího počtu polí.[12]

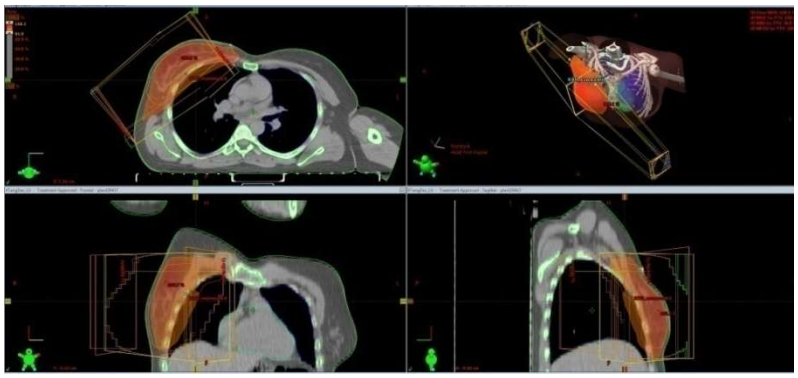

Obrázek 4 Konformní technika (3D-CRT), vlevo nahoře axiální (transverzální) CT řez, vpravo nahoře zobrazení trojrozměrné rekonstrukce, vpravo dole sagitální CT řez, vlevo dole supinační poloha[8]

IMRT

Radioterapie s modulovanou intenzitou je speciální metodou vyvinutou z 3D CRT. Podstata metody je založena na modulaci svazku záření, kdy jednotlivé paprsky svazku mají rozdílnou intenzitu. To umožňuje rozložení dávky pro daný tvar nádoru s maximální šetrností zdravých tkání. Technika využívá více ozařovacích polí.[18]

Základem je vícelamelový kolimátor (MLC), který v průběhu ozáření mění polohu jednotlivých lamel, čímž dochází k změně tvaru pole, modulaci a dávky svazku záření v určitých částech ozařovaného objemu.[18]

Výhodami IMRT je snížená dávka v kritických orgánech, navýšení dávky v cílovém objemu a šetření zdravých tkání. Mezi nevýhody se řadí požadavky na lineární ozařovač (podmínka MLC) a plánovací software, časová náročnost pro definici objemů, zvýšené nároky na personál (zkušenosti a kvalifikace), celkově cenově náročné.[18]

Technika IMRT se dle časového řízení dělí na dva typy. Step and shoot (Přerušovaný režim), kdy ozáření cílového objemu je přerušeno a MLC se začnou pohybovat a tvarovat zadané ozařovací pole. Po vytvarování je opět spuštěno samotné ozařování. Technika je označována za techniku mnoha polí. Další typ je sliding window (kontinuální režim), u kterého při pohybu lamel do požadovaného tvaru nedochází k přerušení záření. Vše je řízeno speciálním softwarem.[18]

[8]Onkologické centrum Multiscan

Srovnání 3D CRT a IMRT u pacientek po mastektomii

Tangenciální paprsek IMRT v radioterapii hrudní stěny u pacientek s karcinomem prsu po mastektomii umožňuje významné snížení dávky v objemu ipsilaterální plíce a u pacientek s rakovinou levostranného prsu snížení dávky v objemu srdce, v porovnání s tangenciálním paprskem 3D CRT. Výsledky jsou obdobné pro ozáření celého prsu tangenciálním IMRT paprskem u časného karcinomu prsu. U určitých pacientek s nepříznivou geometrií hrudníku, při využití multifield IMRT bylo prokázáno snížení vysoké dávky v objemu srdce za cenu zvýšení průměrné dávky a dávky na ipsilateální plíci oproti využití tangenciálního svazku IMRT.[21]

IGRT

Technika využívá různých zobrazovacích zařízení ke kontrole a k možné úpravě polohy pacientky. Zjištěné poměry anatomických struktur a jejich odchylky umožňují upřesnění ozáření.[18]

Nejmodernější lineární urychlovače jsou již běžně vybaveny zobrazovacím zařízením. Standardem je dnes elektronické portálové zobrazování (EPID), které využívá megavoltážního ozařovacího svazku k vytvoření obrazu na detektoru zabudovaném v gantry urychlovače na opačné straně svazku, aniž by byl pacient vystaven další radiační zátěži. Zvláštní zobrazovací jednotka využívající kilovoltážního svazku (kV), bývá implementována na lineární urychlovače vyšší kategorie k získání vysoce kvalitních obrazů, viz obrázek č. 5.[22]

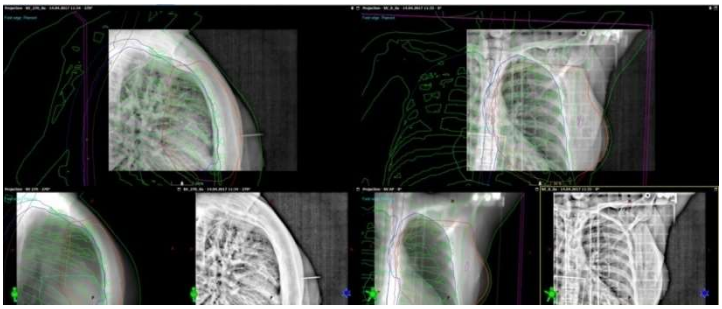

Obrázek 5 Technika IGRT, kilovoltážní zobrazení bočné a AP projekce v supinační poloze, nastavení pomocí kontur na skelet[9]

Zobrazené projekce z různých směrů, generované integrovanou diagnostickou jednotkou lineárního urychlovače, mohou být zrekonstruovány k vytvoření Cone Beam CT (CBCT)

[9]Onkologické centrum Multiscan

před zahájením ozáření. Při porovnání snímku CBCT se snímkem získaným během plánování radioterapie se ověřuje nejen poloha pacienta, ale také cílový objem a kritické orgány.[22]

U karcinomu prsu může mít CBCT nevýhody jako je:

- Dodání přibližně 1 Gy dávky záření na zobrazovanou stranu. V průběhu 25. frakce je celková přidaná dávka na srdce, plíce a kontralaterální prs řádově 0,25 Gy, což je přibližně stokrát vyšší hodnota nežli roční dávka z přírodního prostředí.
- CBCT se získá v průběhu 1 minuty, během které může dojít k pohybovým artefaktům.
- CBCT se od různých výrobců liší v zorných polích, některé z nich nemusí pokrývat celou oblast zájmu.

Ačkoli CBCT nabízí vysoce kvalitní ověřovací zobrazení, musí být jeho přínos srovnán s potenciálním poškozením zdravých orgánů a možností pohybových artefaktů. Jeho uplatnění se pravděpodobně zvýší s využitím IMRT u částečného ozáření prsu. Každopádně EPID je v současné době preferovanou variantou pro ověření ozařovací polohy u většiny pacientek podstupujících radioterapii.[22]

Další modality, které mohou být využívány pro IGRT u karcinomu prsu jsou ultrasonografie a magnetická resonance. Tyto modality však vyžadují nové odborné dovednosti a v současné době nejsou příliš rozšířené.[22]

Řízený pohyb cílového objemu

Řízený pohyb by mohl zpřesnit dodání dávky záření do cílového objemu, který je v pohybu, zejména s ohledem na dýchací cyklus. Pohyb hrudní stěny je během decentního dýchání poměrně omezený, cílem je tedy řízení pohybu v celém prsu a snížení dávky záření na kritické orgány, zejména srdce, které se pohybuje přidýchání vzhledem k cílovému objemu. Řízeného pohybu může být dosaženo různými způsoby. Od zaměření stoupajícího cílového objemu, kde se bere v úvahu jeho pohyb až po imobilizaci, kde je dávka dodávána během zadržení dechu po hlubokém nádechu (DIBH). Svazek záření je dodán pouze v předem určené fázi dýchání, aby se zamezilo pohybu orgánů během ozařování. DIBH je založen na hlubokém nádechu. Další výhodou je, že u DIBH je hustota plic výrazně snížena, tím pádem do zdravé plicní tkáně prochází menší množství záření a snižuje se tak potencionální pravděpodobnost výskytu toxicity plic.[22]

Je třeba si uvědomit, že DIBH se používá v poloze na zádech, nikoliv v poloze na břiše. Nedávné studie postupů šetřících srdce ukázaly, že spojení různých technik jako například

IMRT s DIBH může ochranu srdce výrazně zvýšit. Nicméně DIBH musí být realizován v praxi v souladu s dýchacím cyklem pacienta, jehož cyklus by měl být monitorován, aby se zajistila reprodukovatelnost léčby.[22]

3.4.2 Brachyterapie

Při brachyterapii je zdroj záření uzavřený v implantátu, který je umístěn v blízkosti či uvnitř nádoru, takže míra poškození zdravých tkání se snižuje. Umožňuje aplikaci vyšší dávky na menší plochu oproti zevnímu ozáření.[23]

Brachyterapie se dělí na intrakavitální, kdy je radioaktivní zdroj umístěn přímo do dutiny (prostoru) v těle a intersticiální, při které je implantát umístěn v blízkosti nádoru.[23]

Historie brachyterapie

Už po objevení radia v roce 1898 Maria Pierrem Curie se využívalo X záření v léčbě nádorových onemocnění, pomocí radiových tub, které byly pokládány na povrch kůže. Již v roce 1904 se prováděly intratumorózní aplikace, kdy se do nádoru vkládaly malé tuby ve skleněných, stříbrných nebo zlatých pouzdrech. Postupem došlo k nahrazení tub pryžovými taštičkami, či celuloidovými kapslemi, obsahující radioaktivní prášek. Nejvíce využívaný radioaktivní zářič bylo radium.[24]

Největší rozmach brachyterapie byl ve 20. - 30. letech minulého století, s rozvíjejícími se pravidly svého využití. V 50. letech se více začalo dbát na radiační ochranu, proto indikace brachyterapie byla zúžena. V 70. letech došlo k využití uměle vytvořených izotopů (Cs, Co, I, Au), tím došlo k „znovuzrození“ brachyterapie. Začala se využívat nová technika, tzv. afterloading, přiněmž lékař zavede do požadovaného místa nejprve nosič bez radioaktivní látky, zkontroluje jeho polohu a až poté je zaveden aktivní zdroj. Nejprve se používal manuální afterloading, v 80. letech byl nahrazen automatickým afterloadingem, který přispívá k vyšší radiační ochranně zdravotnického personálu.[24]

Zdroje záření – obecně

Jak již bylo zmíněno v předešlé kapitole, v minulém století se využívalo ^{226}Ra, od kterého se v současné době upustilo. Pro gynekologické nádory se používá ^{137}Cs. Pro manuální afterloading se vyrábí a využívá ^{192}Ir, pro automatický afterloading ^{192}Ir, popř. ^{137}Cs či ^{60}Co. Lze využít i umělé neutronové zářiče ^{256}Cf nebo ^{90}Sr, prokazující vyšší účinek pro hypoxické nádory. Zdroje jsou v podobě tub, jehel, zrn, drátků atd.[1]

Intersticiální brachyterapie

U karcinomu prsu se provádí brachyterapie aplikováním intersticiálních implantátů, viz obrázek č. 6. Užívá se pro dosycení celkové dávky, u žen po excizi postižené žlázy a následné zevní radioterapii, pro zvýšení dávky na mikroskopický zbytkový tumor a jako léčba u recidiv.

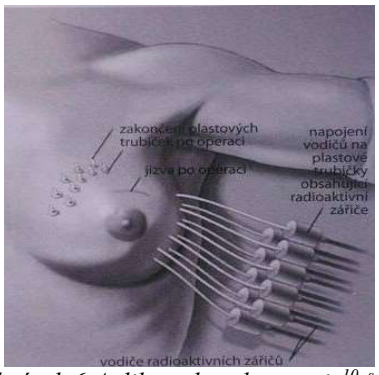

Obrázek 6 Aplikace brachyterapie[10, s. 94]

Implantace probíhá v celkové anestezii, při níž jsou do prsu zavedeny jehly dle připravené šablony z plexiskla. Jehly jsou připevněny na obou koncích k šabloně. Dávka je zvolena tak, aby pokryla celou oblast zájmu. Ozařuje se technikou „afterloading“, kdy je zdroj záření zaveden až dodatečně do dutých jehel. Po ozáření jsou implantáty vytáhnuty a pacientka je z důvodu možných komplikací hospitalizována do druhého dne.[1]

Dávky a frakcionace

Pacientka postupuje brachyterapii dvakrát denně, mezi frakcemi je interval minimálně 6 hodin. Aplikovaná celková dávka je 32 Gy/8 frakcí či 30,3 Gy/7 frakcí. Objem PTV je pokryt z 90 % celkové 100 % dávky.[20]

Výhody a nevýhody brachyterapie

Za výhody lze považovat, aplikaci vysoké dávky v krátkém časovém úseku, snížení dávek do okolních struktur, s tím související šetření zdravých tkání v okolí.

Nevýhody brachyterapie je menší homogenita v rozložení dávky v cílovém objemu, možnosti nedostatečné dávky v možném místě šíření nádoru a nutnost anestézie a hospitalizace.[24]

---

[10]ABRAHÁMOVÁ, Jitka.*Co byste měli vědět o rakovině prsu*. Praha: Grada, 2009. Doktor radí. ISBN 978-80-247-3063-9.

3.4.3 Další možnosti léčby

Chirurgická léčba

V minulosti byla chirurgická léčba považována za hlavní léčebnou metodu. Postupem času a nabývání nových poznatků o karcinomu prsu, je brána chirurgická léčba jako součást komplexní léčby. Rozděluje se na chirurgii mléčné žlázy a chirurgii lymfatických uzlin.[3]

Chirurgická léčba splňuje kurativní cíl, při kterém dochází k odstranění ložiska společně s bezpečnostním lemem nepoškozené tkáně a cíl diagnostický, kdy je získán materiál pro histopatologické vyšetření.[7]

Pokud je postižena mléčná žláza, dochází k jejímu odstranění. Odstranění lze provést:

- Radikálním výkonem - Odstranění komplexně celého prsu, v celém anatomickém rozsahu (radikální mastektomie, totální mastektomie).
- Konzervativním výkonem - odstranění jen části prsu s ložiskem (lumpektomie, tumorektomie). Rozhodující pro rozsah výkonu je velikost a poloha nádoru. Komplikace chirurgické léčby je infekce, hematom, serom. [14]

Odstranění prsu způsobuje nejen estetický problém, ale má negativní dopady na psychiku pacientky a tím pádem i na její celkový stav. Za nejjednodušší řešení je považována epitéza, odnímatelná vycpávka, která je k dostání v prodejnách se zdravotnickými pomůckami. Objevují se v široké škále, od různých velikostí a tvarů až po nalepovací náhrady.[7]

- Lehká epitéza - Vložka z molitanu, vkládá se do podprsenky, je doporučována v pooperační době (cca do 3 měsíců), přechodné řešení.
- Silikonová epitéza - napodobenina prsu z elastanu, obsahuje snímatelnou kapsu a speciální podprsenku, doporučuje se až po ustálení jizvy, relativně nákladná.[7]

Další možností náhrady prsu po totální mastektomii, je chirurgická rekonstrukce prsu. Každá pacientka by měla být o této možnosti informována. Rekonstrukční výkon by neměl zasahovat a oddalovat onkologickou léčbu.[3]

Chemoterapie

Jedná se o protinádorovou léčbu za použití chemických sloučenin – cytostatik. V současnosti je k dostání okolo čtyřiceti druhů cytostatik, které vedou k účinné léčbě. Každý druh těchto sloučenin má různou účinnost pohybující se mezi 20 % - 65 %. Kombinováním cytostatik se dosáhne pozitivnějšího výsledku v léčbě. Dělení cytostatik se odvíjí od fáze působení v buněčném cyklu. Dělí se na cytostatika účinná v průběhu celého cyklu a cytostatika jen v určité fázi buněčného cyklu.[14]

Neoadjuvantníchemoterapie je druh chemoterapie, která má za úkol zmenšit nádor pro možnost operace. Zpravidla je indikováno nejméně 6 cyklů chemoterapie obsahující antracykliny a taxany. Léčba je ukončena před operačním výkonem. Po uplynutí 6 - 9 týdnů od zahájení léčby dochází k přešetření.[3]

Adjuvantní chemoterapie, která je indikovaná po operaci prsu. Jejichž cílem je snížení recidiv a zničení mikrometastáz a prodloužení přežití. Tato kurativní léčba je založena na prognóze pacientek, které jsou rozděleny do rizikových skupin. Délka léčby je 4 - 6 měsíců (4 – 8 cyklů). Používají se cytostatika druhů antracyklinů, taxanů, cyklofosfamid. Největší přínos má pro pacientky s postiženými axilárními uzlinami.[7]

U pacientek s metastatickým poškozením je indikovaná chemoterapie, pro prodloužení přežití a zlepšení kvality života. Kombinovaná chemoterapie u metastáz karcinomu prsu přináší 50 % až 85 % léčebné odpovědi při léčbě první řady. Přínosná je kombinace cytostatik, taxanů a antracyklinů.[7]

Hormonální léčba

Patří mezi nejstarší prostředky v léčbě karcinomu prsu. Indikuje se v případě výskytu hormonálních receptorů – estrogenové / progestronovéreceptory. Pokud pacientka nevykazuje tyto receptory, hormonální léčba se nepoužívá, je neúčinná. Léčebná odpověď je závislá na procentu exprimovaných hormonálních receptorů v nádoru. Čím větší počet, tím je účinnější léčba. Dělí se na několik typů. [7]

Ablativní hormonální léčba začíná odstraněním funkce žlázy stimulující daný hormon – ovariektomie. Je účinná pouze u premenopauzálních pacientek.[14]

Ovarektomie se provádí:

- Chirurgicky - Chirurgické odstranění vaječníku (kastrace), je nejpoužívanější, efekt je okamžitý.
- Ozářením - V případě, kdy není možné chirurgické odstranění, efekt nastupuje až okolo 2. - 10.týdne po ozáření.
- Medikamentózní - Dočasné přerušení produkce hormonů, efekt nastává později.[14]

Kompetitivní léčba spočívá v podávání antiestrogenů, nejčastěji používaný je Tamoxifen, který má jednak účinky antiestrogenové, ale i slabé estrogenové. Způsobí blokádu, která znemožňuje vazbu receptorů, tím pádem i proliferaci a růst.[14]

Inhibiční léčba je indikována u postmenopauzálních žen, u kterých se tvoří estrogeny pomocí aromátázy, která přeměňuje steroidy na estrogeny. Použité léčivo blokuje estrogenovou tvorbu v nadledvinách a periferních tkáních.[14]

Adjuvantní hormonální léčba je indikována u premenopauzálních i postmenopauzálních pacientek s hormonálními receptory. Léčba Tamoxifenem snižuje riziko návratu nádoru o 41 % a mortalitu o 34 %.[7]

Hormonální léčba metastatického onemocnění se využívá jen u pomalu rostoucího karcinomu s pozitivními hormonálními receptory.[7]

Biologická léčba

Princip biologické léčby je postaven na podání molekulárně cílených látek, ovlivňující děje potřebné pro přežití, množení a růst buněk. Jedná se např. o monoklonální protilátky. Ve srovnání s cytostatiky mají biologické látky odlišný mechanizmus účiku. Léky jsou podávané dlouhodobě, v určitých intervalech a často s kombinací cytostatik. Léčba je finančně velmi náročná, jen u určitých typů pacientek (pacientky s HER - 2 pozitivou) je hrazena pojišťovnou.[14]

V současnosti se pro léčbu karcinomu prsu používají látky:

- Trastuzumab (Herceptin) – Léčba je účinná jen u pacientek, které mají zvýšený počet Her - 2 na buňkách. Jedná se totiž o protilátku proti Her - 2 a její účinnost vede až k usmrcení buňky. Podává se v krátkodobých infuzích.

- Bevacizumab (Avastin) – Zabraňuje novotvorbě cév, které vyživují nádor, vede k destrukci nádorové buňky. Zvýšená účinnost je prokázána v kombinaci s chemoterapií a u pacientek s metastatickým karcinomem prsu.
- Lapatinib (Tyverb) – Vede k zastavení růstu buňky a jejímu usmrcení.[14]

4 VÝZKUMNÁ ČÁST

4.1 Metodika výzkumu

Práce je vědecko - výzkumná. K vypracování byl zvolen kvantitativní výzkum. Pomocí retrospektivního šetření byla získaná a dále zpracována data 25 pacientek léčených na karcinom prsu, v onkologickém centru Multiscan. Jednalo se o data: váha, výška, BMI, objem CTV a odchylky v nastavení hrudní stěna - kůže a hrudní stěna - klipy, ve směru vertikálním (VRT), longiduálním (LONG), laterálním (LAT).

4.2 Charakteristika zkoumaného souboru

Zkoumaný soubor je tvořen 25 pacientkami, které podstoupily v období 2013-2014 ozáření prsu v Pardubickém centru Multiscan. Výběr pacientek byl omezen třemi kritériemi. Prvním důležitým kritériem byla přítomnost kovových svorek v prsní tkáni po chirurgickém zákroku, vymezující ložisko nádoru a dalším parametrem bylo vyřazení pacientek, kterým byla ozařována axila, či nadklíček. Pacientkám bylo každý den prováděno kilovoltážní zobrazení (kV), pro přesnost ozáření a redukci dávky do kritických orgánů. Korekce polohy se provádí dle koštěných struktur či implantovaných svorek.

Hypotézy

1. Přesnost nastavení je vyšší při nastavení na svorky.
2. Pacientky s vyšším BMI a CTV, mají vyšší odchylky v nastavení.
3. Pro pacientky s vyšším BMI a CTV je bezpečnostní lem 1 cm nedostačující.

Postup u výzkumu

V programu Medoro byla najita všechna důležitá data, uvedená v tabulce č. 1, pro výzkum vybraných pacientek. Tato data byla převedena do tabulkového formátu (.xls -> Excel) pro další zpracování. U objemu CTV, BMI, váhy a výšky bylo vypočítáno maximum, minimum a medián (viz. Tabulka č. 2). Hodnota mediánu sloužila k rozdělení pacientek do skupin. Ty jsou nejdříve rozděleny do dvou skupin podle BMI a poté do dalších dvou dle CTV: BMI 1, BMI 2, CTV 1 a CTV 2. První skupina vždy obsahuje pacientky s příslušnou hodnotou (BMI nebo CTV) pod mediánem a včetně něj a druhá ty, které mají hodnoty vyšší

K pozorování odchylek ve směrech VRT, LAT, LONG v nastavení hrudní stěna - kůže, hrudní stěna – klipy, byl využit plánovací systém Eclipse, jehož součástí je program Offline Review (Obrázek č. 7), který umožňuje zobrazení rozdílů ve všech směrech, při nastavení

kontur na skelet a na svorky. Odchylky posunů hrudní stěna - kůže u vybraného souboru pacientek byly již v programu uvedeny. Přesun kontur ze skeletu na svorky, byl prováděn manuálně. Hodnoty se zaznamenaly a následně byly přepsány do Excelu. Celkový počet měření odchylek u všech 25 pacientek byl 663. U získaných hodnot z posunů (hrudní stěna - kůže a hrudní stěna - klipy)se určilo maximum, minimum a medián. Dále byly vypočteny četnosti výskytu odchylek jednotlivých směrů a vytvořeny grafy.

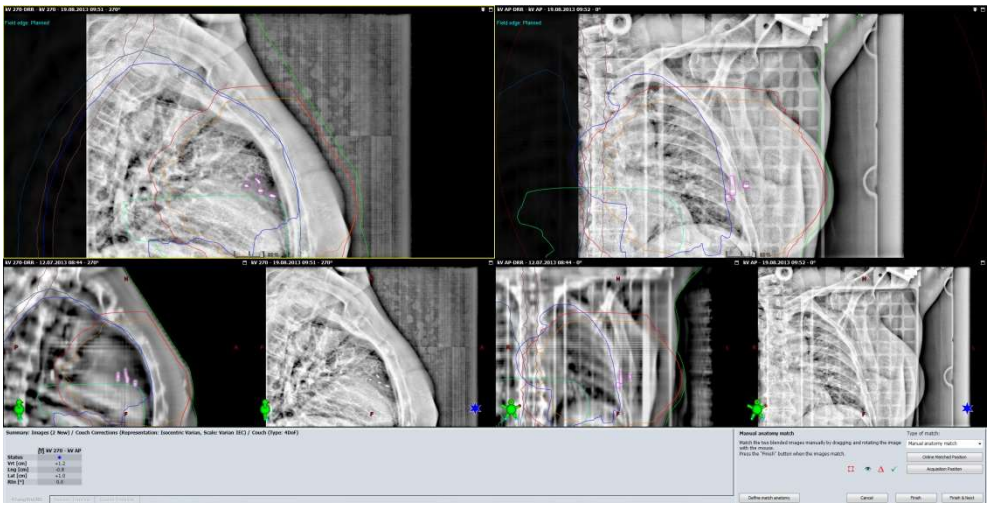

Obrázek 7 Program Offline Review – kilovoltážní zobrazení bočné a AP projekce prsu s konturami znázorňující kritické orgány, skelet a chirurgické svorky[11]

Poté se vypočítala náhodná a systematická chyba, dle vzorců uvedených níže a bezpečnostní lem pomocí van Herkova vzorce. Náhodná chyba je přítomna při každém měření, vzniká působením náhodných vlivů, může souviset například s interfrakčními posuny nebo nastavením pacienta. Systematická chyba je dána přesností měřícího přístroje a metod. Van Herkův vzorec slouží k výpočtu bezpečnostního lemu, potřebného k pokrytí CTV 95 % izodózou minimálně u 90 % nastavení. Pan Prof. Šlampa ve své knize „Radiační onkologie v praxi“ uvádí jako standardní velikost lemu 1 cm.Hodnoty byly počítány pro hrudní stěnu - kůži a hrudní stěnu - klipy u celkového souboru pacientek a u uvedených skupin výše, rozdělených dle mediánu.

Náhodná chyba pro všechny pacienty P: $\sigma_{set-} = \sqrt{\frac{1}{N-P}\sum_{p=1,P}\sigma_{inter,p}^{2}\,(n_p - 1)}$

Systematická chyba pro všechny pacienty P: $\varepsilon_{set-up} = \sqrt{\frac{P}{N(P-1)}\sum_{p=1,P} n_p\,(m_p - m_{overall})^2}$

Systematická chyba pro všechny pacienty ve výzkumu: $m_{overall} = \frac{1}{N}\sum_{p=1,P} n_p m_p$

[11] Onkologické centrum Multiscan

kde,

i – číslo snímku

p – číslo pacienta

n_p – počet snímků pacienta p

N – celkový počet snímků ve výzkumu

m_p – průměrná odchylka

Van Herkův vzorec: $2{,}5\sum_{set\text{-}up} + 0{,}7\sigma_{set\text{-}up}$[25][26]

4.3 Výsledky

Analýza dat, byla převedena do následujících grafů a tabulek. V tabulkách se objevují záporné a kladné hodnoty odchylek. Záporná hodnota ve VRT směru znamená posun stolu směrem nahoru, v LONG směru posun kraniálně a v LAT směru posun doprava. Kladné hodnoty vyjadřují posuny stolu směrem dolu ve VRT směru, v LONG směru kaudální posun a v LAT směru posun doleva.

Tabulka 5 Soubor pacientek a jejich hodnoty

Pacientka	Váha (kg)	Výška (cm)	BMI	Objem CTV (cm^3)
1.	52	156	21,37	847,20
2.	63	170	21,80	140,70
3.	160	170	55,37	2047,60
4.	58	156	23,83	376,00
5.	98	168	34,72	2600,00
6.	52	155	21,64	292,40
7.	61	172	20,62	426,50
8.	60	161	23,15	827,20
9.	70	160	27,34	730,40
10.	85	172	28,73	1460,50
11.	56	164	20,82	406,30
12.	62	165	22,77	473,60
13.	105	163	39,52	1009,00
14.	105	170	36,33	1130,80
15.	65	170	22,49	703,60
16.	51	155	21,22	210,60
17.	93	173	31,07	937,90
18.	73	141	36,72	985,80
19.	74	168	26,22	767,30
20.	83	164	30,86	610,60
21.	58	169	20,31	289,70
22.	55	158	22,03	204,80
23.	71	153	30,33	1038,40
24.	91	165	33,43	959,10
25.	65	163	24,46	810,40

Tabulka 6 Rozdělení souboru pacientek na maximum, minimum a medián

	Váha (kg)	Výška (cm)	BMI	Objem CTV (cm^3)
Min	51,00	141,00	20,31	140,70
Max	160,00	173,00	55,36	2600,00
Medián	65,00	164,00	24,46	767,30

Odchylky v nastavení souboru všech pacientek: Hrudní stěna - kůže

Graf (obrázek č. 8) zobrazuje četnosti odchylek ve všech směrech posunů, v tabulce č. 7 jsou uvedeny rozsahy odchylek v jednotlivých směrech. Pokud bychom považovaly hodnoty odchylek do 1 cm za schůdné, bez nutnosti korekce, tak tuto hodnotu splňuje 89,00 % měření ve VRT směru, 87,00 % v LONG směru a 86,00 % v LAT směru

V tabulce č. 8, jsou uvedeny hodnoty náhodné a systematické chyby, potřebné k výpočtu velikosti bezpečnostního lemu. V tomto případě velikost lemu převyšuje standardní uvedenou hodnotu 1 cm.

Tabulka 7 Popisné charakteristiky odchylek jednotlivých směrů v nastavení hrudní stěna – kůže, souboru všech pacientek

	VRT (cm)	LONG (cm)	LAT (cm)
Min	-2,30	-4,80	-2,70
Max	2,40	3,10	2,20
Medián	-0,20	-0,10	0,00

Tabulka 8 Chyby nastavení pozic souboru všech pacientek u hrudní stěny - kůže

	$\sigma_{set\text{-}up}$(cm)	$\sum_{set\text{-}up}$ (cm)	Lem (cm)
VRT	0,51	0,36	1,25
LONG	0,70	0,35	1,37
LAT	0,61	0,38	1,37

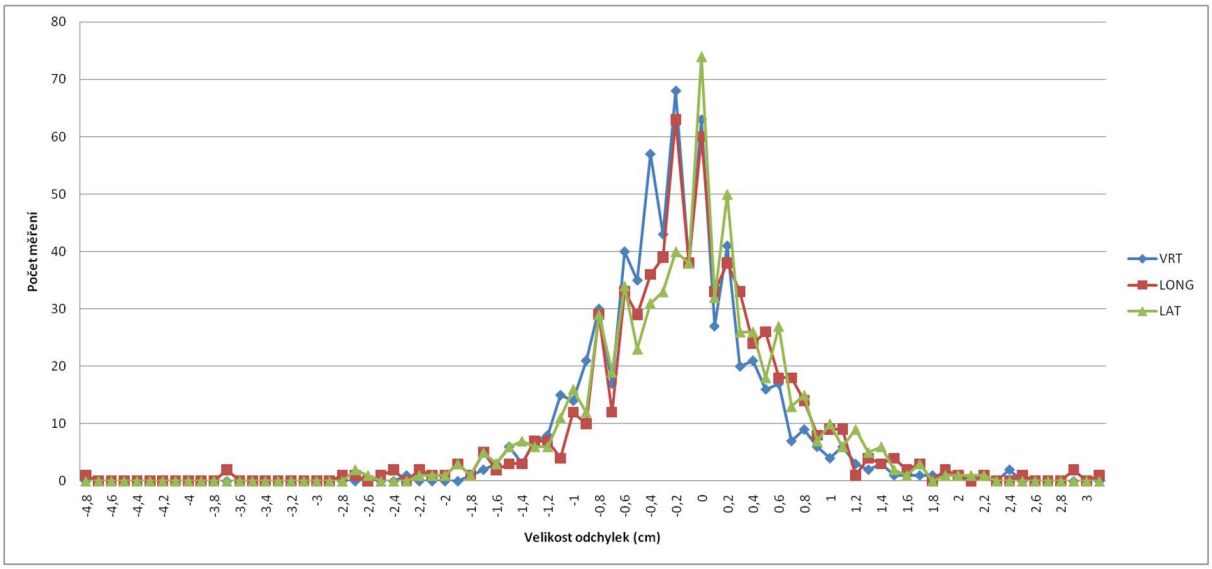

Obrázek 8 Zobrazení četností odchylek souboru všech pacientek v nastavení hrudní stěna - kůže

Odchylky v nastavení: Hrudní stěna - kůže u skupiny BMI 1

Procentuální zastoupení odchylek do 1cm je ve směru VRT 93,00 %, v LONG směru 92,13 % a ve směru LAT 89,21 %. Maximální a minimální hodnoty odchylek zobrazuje tabulka č.9.

V tabulce č. 10 najdeme vypočtené hodnoty bezpečnostního lemu, které se částečně shodují s jeho standardním rozměrem, výjimkou je směr laterální.

Tabulka 9 Popisné charakteristiky odchylek jednotlivých směrů v nastavení hrudní stěna - kůže, skupina BMI 1

	VRT(cm)	LONG(cm)	LAT(cm)
Min	-1,80	-2,20	-1,90
Max	1,40	2,90	1,90
Medián	-0,20	0,00	0,00

Tabulka 10 Chyby nastavení pozice pacientky u hrudní stěny - kůže, skupina BMI 1

	$\sigma_{set\text{-}up}$ (cm)	$\sum_{set\text{-}up}$ (cm)	Lem (cm)
VRT	0,46	0,27	1,01
LONG	0,56	0,30	1,14
LAT	0,51	0,39	1,34

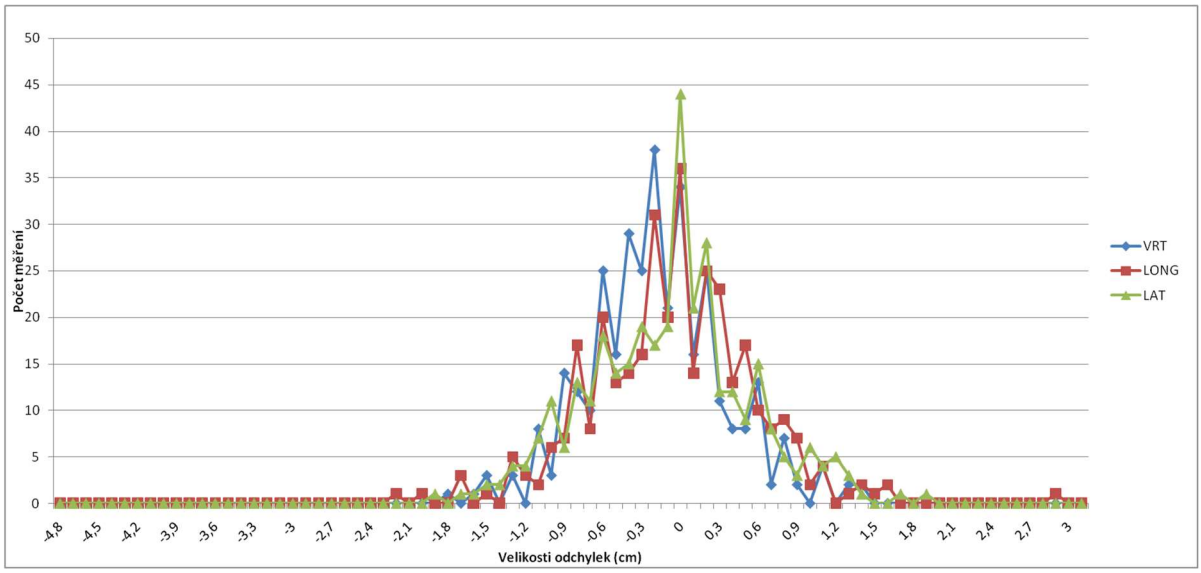

Obrázek 9 Zobrazení odchylek v nastavení hrudní stěna - kůže u skupiny BMI 1

Odchylky v nastavení: Hrudní stěna - kůže u skupiny BMI 2

U skupiny BMI 2 jsou odchylky v jednotlivých směrech rozděleny na maximum, minumum a medián v tabulce č. 11. Odchylky do 1cm splňuje 85,94 % naměřených hodnot ve VRT směru, v LONG směru 83,13 %, a v LAT směru 83,44 %. Četnosti jejich výskytu zobrazuje obrázek č. 10.

Bezpečnostní lemy jsou uvedeny v tabulce č. 12.

Tabulka 11 Popisné charakteristiky odchylek jednotlivých směrů v nastavení hrudní stěna - kůže, skupina BMI 2

	VRT (cm)	LONG (cm)	LAT (cm)
Min	-2,30	-4,80	-2,70
Max	2,40	3,10	2,20
Medián	-0,20	-0,20	-0,10

Tabulka 12 Chyby v nastavení pozice pacientky u hrudní stěny - kůže, skupina BMI 2

	$\sigma_{set\text{-}up}$ (cm)	$\sum_{set\text{-}up}$ (cm)	Lem (cm)
VRT	0,56	0,44	1,50
LONG	0,83	0,41	1,60
LAT	0,72	0,37	1,43

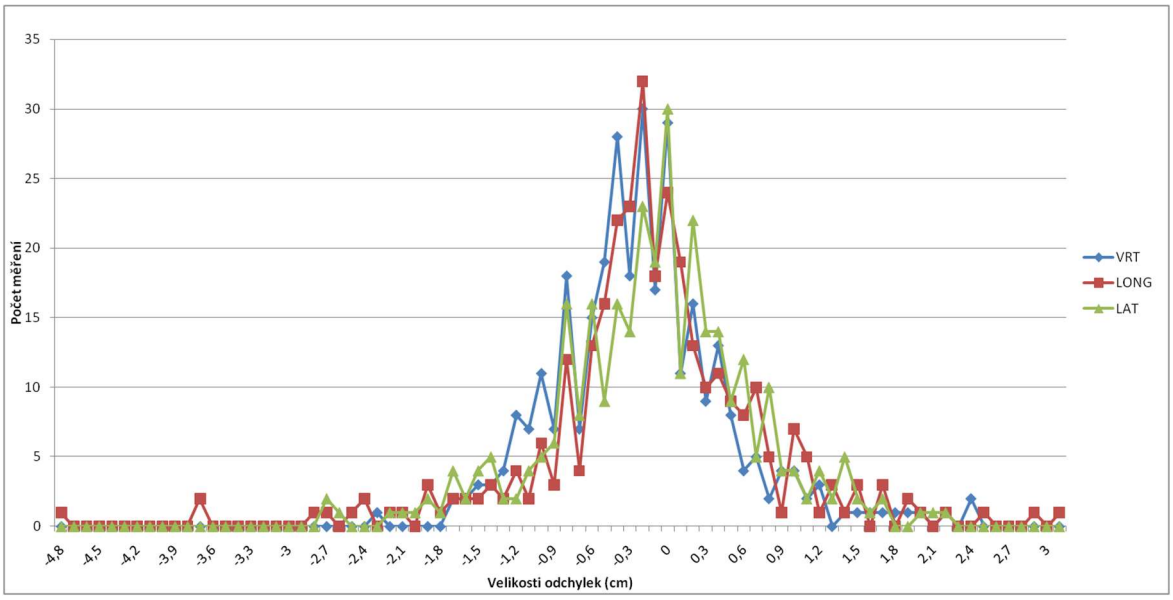

Obrázek 10 Zobrazení odchylek v nastavení hrudní stěna - kůže u skupiny BMI 2

Odchylky v nastavení: Hrudní stěna - kůže u skupiny CTV 1

Rozsah odchylek a jejich medián pro každý směr posunu je uveden v tabulce č. 13. Četnost odchylek zobrazuje graf (obrázek č. 11), ve VRT směru se 89,80 % měření vejde do 1 cm, u LONG směru to je 92,42 % a u LAT směru 88,92 %.

Hodnoty bezpečnostního lemu jsou vypočteny v tabulce č. 14.

Tabulka 13 Popisné charakteristiky odchylek jednotlivých směrů v nastavení hrudní stěna - kůže, skupina CTV 1

	VRT (cm)	LONG (cm)	LAT (cm)
Min	-1,80	-2,20	-2,00
Max	1,40	2,90	2,10
Medián	-0,30	0,00	0,00

Tabulka 14 Chyby v nastavení pozice pacientky u hrudní stěny - kůže, skupina CTV 1

	$\sigma_{set\text{-}up}$ (cm)	$\sum_{set\text{-}up}$ (cm)	Lem (cm)
VRT	0,46	0,30	1,07
LONG	0,55	0,29	1,12
LAT	0,56	0,38	1,35

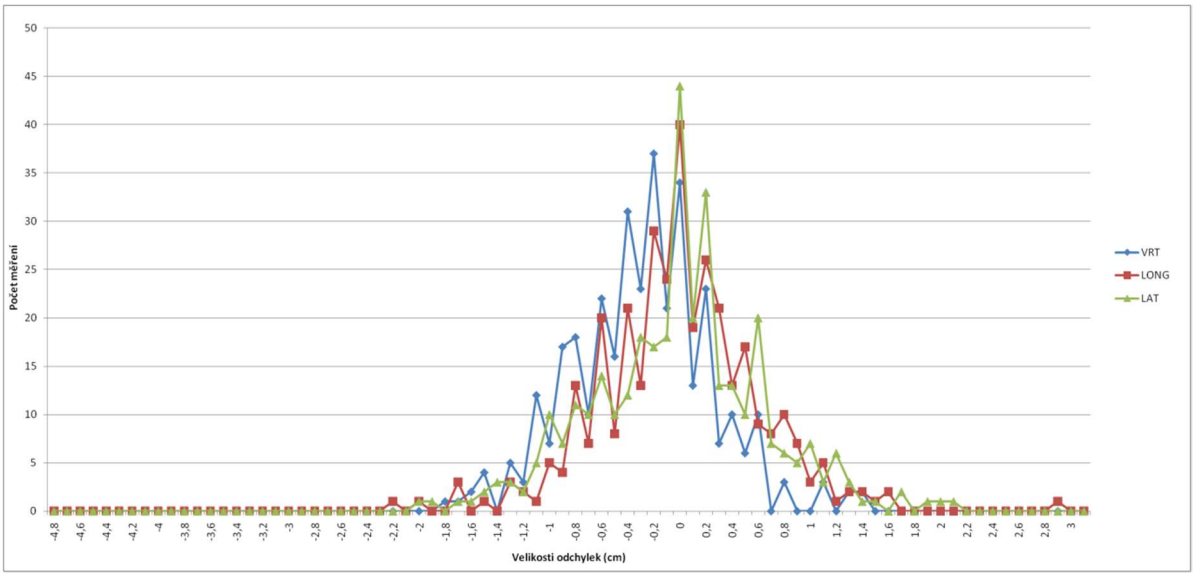

Obrázek 11 Znázornění odchylek v nastavení hrudní stěna - kůže u skupiny CTV 1

Odchylky v nastavení: Hrudní stěna - kůže u skupiny CTV 2

Hodnoty minima, maxima a mediánu jsou uvedené v tabulce č. 15. Procentuální zastoupení odchylek do 1 cm, je 89,38 %ve VRT směru, v LONG směru 82,81 %a LAT směru 83,75 % hodnot.

V tabulce č. 16 jsou zobrazeny velikosti bezpečnostního lemu pro tuto skupinu pacientek.

Tabulka 15 Popisné charakteristiky odchylek jednotlivých směrů v nastavení hrudní stěna - kůže, skupina CTV 2

	VRT (cm)	LONG (cm)	LAT (cm)
Min	-2,30	-4,80	-2,70
Max	2,40	3,10	2,20
Medián	-0,20	-0,20	-0,20

Tabulka 16 Chyby v nastavení pozice pacientky u hrudní stěny - kůže, skupina CTV 2

	$\sigma_{set\text{-}up}$ (cm)	$\sum_{set\text{-}up}$ (cm)	Lem (cm)
VRT	0,56	0,39	1,38
LONG	0,84	0,39	1,56
LAT	0,67	0,360	1,37

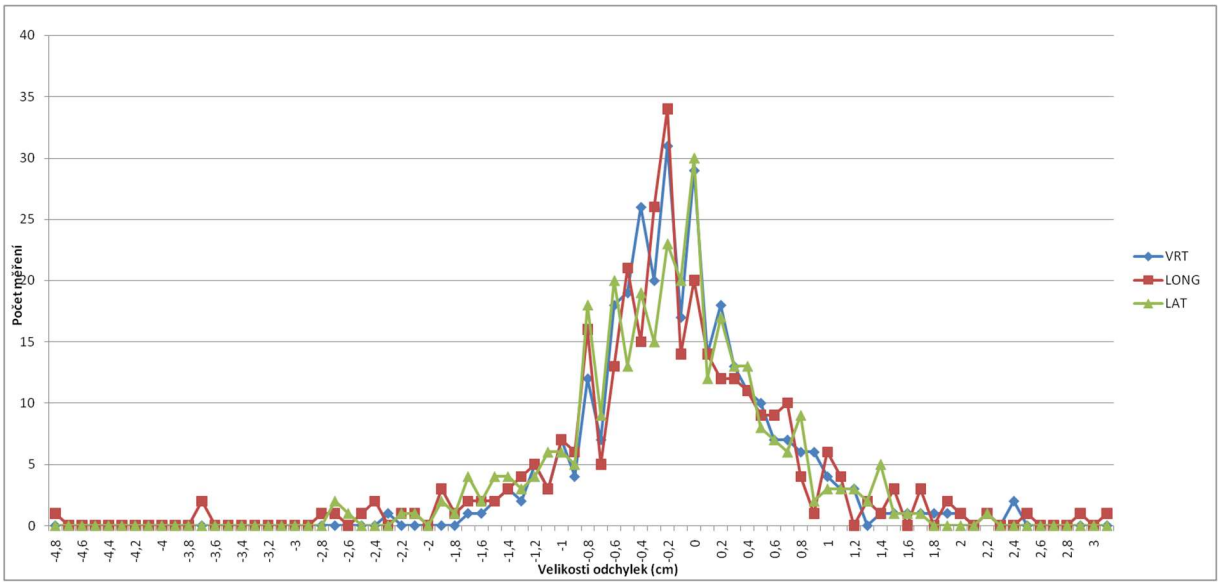

Obrázek 12 *Znázornění odchylek v nastavení hrudní stěna - kůže u skupiny CTV 2*

Odchylky v nastavení souboru všech pacientek: Klipy - hrudní stěna

Minimum, maximum a medián odchylek v jednotlivých směrech týkající se souboru všech pacientek v nastavení klipy - hrudní stěna jsou uvedeny v tabulce č. 17. Grafický výstup četností odchylek je zobrazen na obrázku č. 13. Odchylky do hodnoty 1 cm se vyskytují v91,64% naměřených hodnot ve VRT směru, v LONG směru 92,86% a ve směru LAT 95,90%.

Tabulka č. 18 obsahuje výstup hodnot bezpečnostního lemu.

Tabulka 17 Popisné charakteristiky odchylek jednotlivých směrů v nastavení hrudní stěna - klipy, souboru všech pacientek

	VRT (cm)	LONG (cm)	LAT (cm)
Min	-1,40	-2,30	-2,10
Max	2,20	3,70	3,30
Medián	0,20	0,00	0,10

Tabulka 18 Chyby v nastavení pozic souboru všech pacientek u hrudní stěny - klipy

	$\sigma_{set\text{-}up}$ (cm)	$\sum_{set\text{-}up}$ (cm)	Lem (cm)
VRT	0,37	0,42	1,31
LONG	0,48	0,38	1,29
LAT	0,36	0,36	1,14

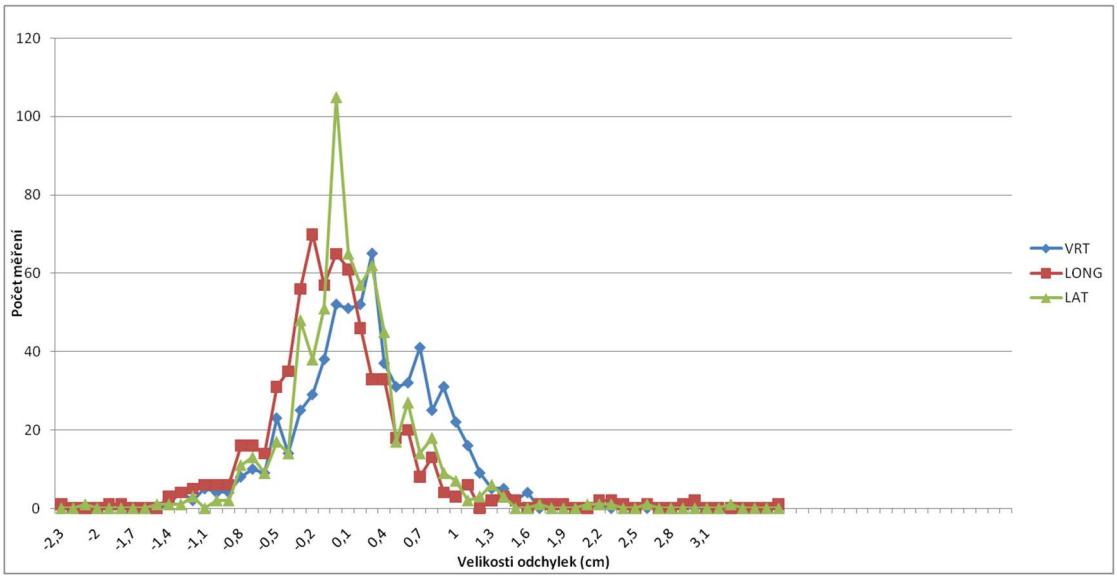

Obrázek 13 Zobrazení četností odchylek souboru všech pacientek v nastavení hrudní stěna - klipy

Odchylky v nastavení: Klipy - hrudní stěna u skupiny BMI 1

Pro skupinu BMI 1 je vytvořena tabulka č. 19 obsahující maximum, minumim a medián odchylek jednotlivých směrů. Ve VRT směru se 94,10 % měření vyskytuje do odchylky 1 cm, u LONG směru se jedná o 96,76 % naměřených hodnot a LAT směr je zastoupen největší četností odchylek do 1 cm (98,82 %).

Hodnoty bezpečnostního lemu jsou zobrazeny v tabulce č. 20.

Tabulka 19 Popisné charakteristiky odchylek jednotlivých směrů v nastavení hrudní stěna - klipy, skupina BMI 1

	VRT (cm)	LONG (cm)	LAT (cm)
Min	-1,30	-1,40	-2,10
Max	1,60	1,50	1,00
Medián	0,30	-0,10	0,00

Tabulka 20 Chyby v nastavení pozice pacientky u hrudní stěny – klipy, skupina BMI 1

	$\sigma_{set\text{-}up}$ (cm)	$\sum_{set\text{-}up}$ (cm)	Lem (cm)
VRT	0,30	0,39	1,19
LONG	0,38	0,26	0,90
LAT	0,30	0,27	0,89

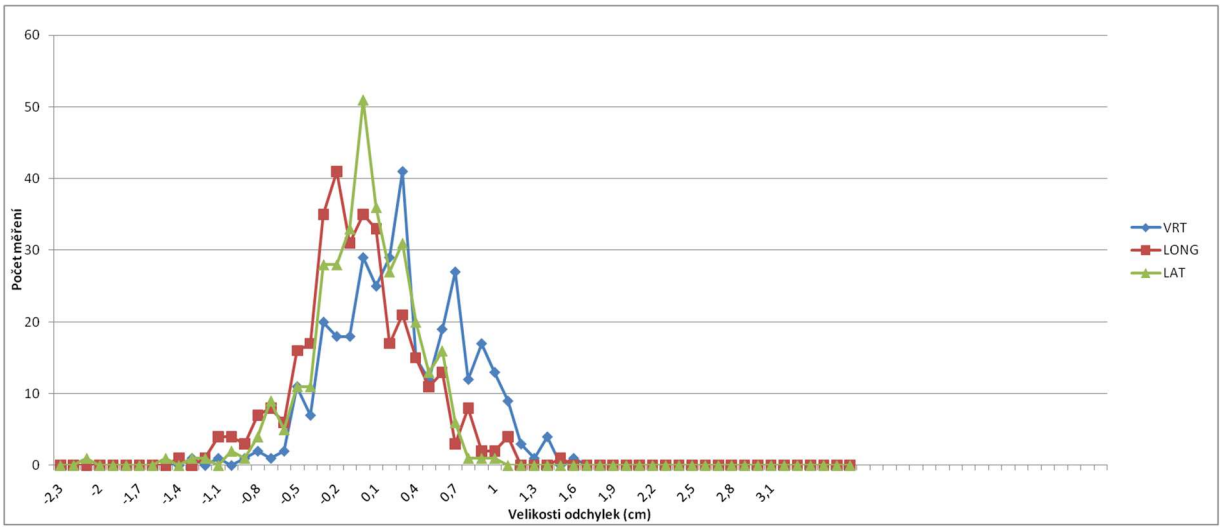

Obrázek 14 Znázornění odchylek v nastavení hrudní stěna - klipy u skupiny BMI 1

Odchylky v nastavení: Klipy - hrudní stěna u skupiny BMI 2

V tabulce č. 21 jsou uvedeny rozsahy odchylek v jednotlivých směrech. Ve skupině BMI 1 v nastavení klipy - hrudní stěna má největší procentuální zastoupení odchylek do 1 cm LAT směr (92,77 %), poté LONG směr (89,94 %) a VRT směr s 88,99 % naměřených hodnot.

V tabulce č. 22 jsou uvedeny velikosti bezpečnostních lemů.

Tabulka 21 Popisné charakteristiky odchylek jednotlivých směrů v nastavení hrudní stěna - klipy, skupina BMI 2

	VRT (cm)	LONG (cm)	LAT (cm)
Min	-1,40	-2,30	-1,40
Max	2,20	3,70	3,30
Medián	0,20	0,00	0,10

Tabulka 22 Chyby v nastavení pozice pacientky u hrudní stěny - klipy, skupina BMI 2

	$\sigma_{set\text{-}up}$ (cm)	$\sum_{set\text{-}up}$ (cm)	Lem (cm)
VRT	0,42	0,48	1,50
LONG	0,57	0,47	1,57
LAT	0,40	0,42	1,34

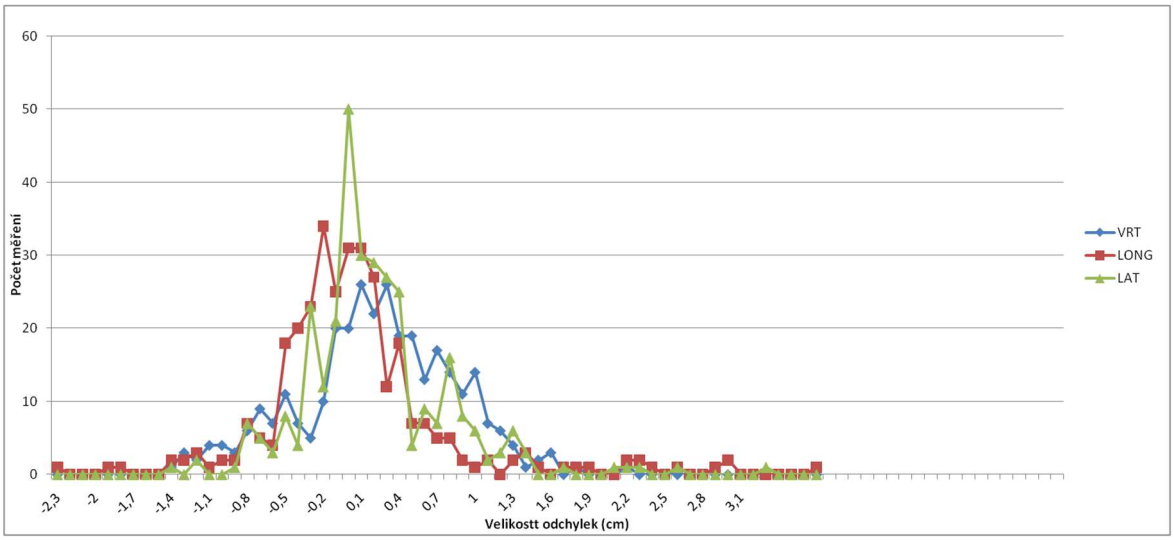

Obrázek 15 Znázornění odchylek v nastavení hrudní stěna - klipy u skupiny BMI 2

Odchylky v nastavení: Klipy - hrudní stěna u skupiny CTV 1

U objemu CTV 1 splňovalo 99,12 % naměřených hodnot v LAT směru odchylku do 1 cm, LONG směr je v těsné blízkosti v procentuálním zastoupením (96,17 %), u VRT směru je to 94,99 % naměřených hodnot. Graf obrázek č.16, zobrazuje četnosti odchylek pro každý směr posunu.

Pro skupinu CTV 1 jsou bezpečnostní lemy uvedené v tabulce č. 24.

Tabulka 23 Popisné charakteristiky odchylek jednotlivých směrů v nastavení hrudní stěna - klipy, skupina CTV 1

	VRT (cm)	LONG (cm)	LAT (cm)
Min	-1,30	-1,40	-1,40
Max	2,20	1,10	1,00
Medián	0,30	0,00	0,00

Tabulka 24 Chyby v nastavení pozice pacientky u hrudní stěny - klipy, skupina CTV 1

	$\sigma_{set\text{-}up}$ (cm)	$\sum_{set\text{-}up}$ (cm)	Lem (cm)
VRT	0,33	0,37	1,15
LONG	0,38	0,26	0,93
LAT	0,29	0,26	0,85

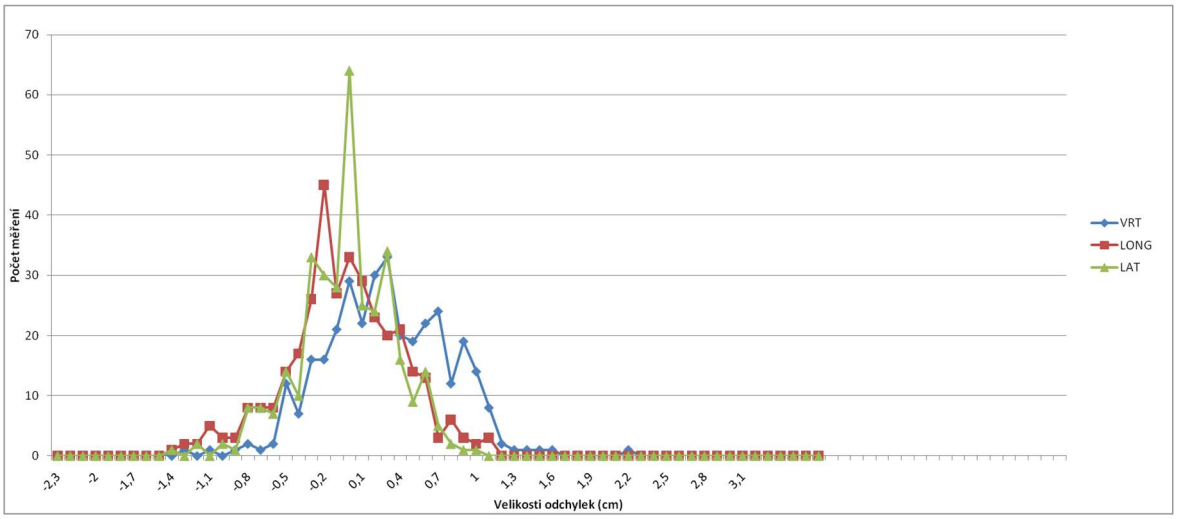

Obrázek 16 Znázornění odchylek v nastavení hrudní stěna - klipy u skupiny CTV 1

Odchylky v nastavení: Klipy - hrudní stěna u skupiny CTV 2

Minimální, maximální a střední hodnoty jednotlivých směrů jsou uvedeny v tabulce č. 25. Do určeného 1cm odchylky se ve VRT směru vešlo 88,09 % naměřených hodnot, v LONG směru 89,34 % a LAT směru 92,48 %. Rozptyl odchylek a jejich četnosti zobrazuje graf (obrázek č. 17).

Tabulka č. 26 obsahuje velikosti bezpečnostního lemu.

Tabulka 25 Popisné charakteristiky odchylek jednotlivých směrů v nastavení hrudní stěna - klipy, skupina CTV 2

	VRT (cm)	LONG (cm)	LAT (cm)
Min	-1,40	-2,30	-2,10
Max	1,80	3,70	3,30
Medián	0,20	0,00	0,20

Tabulka 26 Chyby v nastavení pozice pacientky u hrudní stěny - klipy, skupina CTV 2

	$\sigma_{set\text{-}up}$ (cm)	$\sum_{set\text{-}up}$ (cm)	Lem (cm)
VRT	0,41	0,48	1,49
LONG	0,57	0,49	1,61
LAT	0,41	0,40	1,28

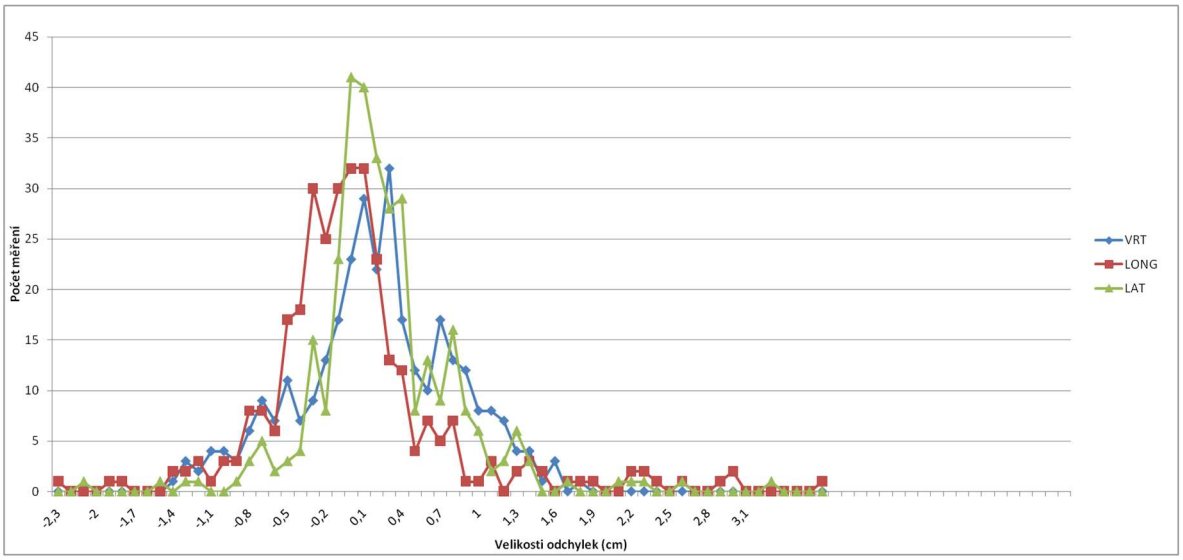

Obrázek 17 Znázornění odchylek v nastavení hrudní stěna - klipy u skupiny CTV 2

5 DISKUZE

Metody ozařování, nejen v léčbě karcinomu prsu se v průběhu let značně zdokonalily. Moderní techniky umožňují dopravení vysokých dávek do cílového ozařovacího objemu a pomocí modulace svazku záření snižují dávky v kritických orgánech (IMRT). Nadále však zůstává nutnost přesného nastavení ozařovací polohy pacientky a přesná lokalizace cílového objemu k ozáření. Důležitou úlohu v korekci pozice pacientky má radiologický asistent, který zaměřuje laserové paprsky na značky zakreslené na kůži. K verifikaci polohy se využívá také technika IGRT, která je velmi přínosná k dorovnání pacientky dle kostěných struktur či svorek v prsu a považuje se za přesnější metodu než manuální nastavování na značky na kůži.

Dirk Boehmer et al v článku *Ověření odchylek u pacientů s rakovinou prsu pomocí portálního zobrazení v klinické praxi* si klade za cíl, zjistit odchylky při ozáření pacientů s rakovinou prsu pomocí elektronového portálního zobrazování (EPI). Odchylky byly sledovány u 20 pacientek, které podstoupily sérii 25 frakcí během léčby. Pouze v několika případech byly pozorovány maximální odchylky až 24 mm. Většina měření vykazovala průměrné standardní odchylky 5mm v LAT a LONG směru. Autor přisuzuje vznik odchylek systematickým a náhodným chybám, náhodné chyby lze minimalizovat imobilizováním pacienta a použít fixačních pomůcek.[27]

Ve výzkumu mé bakalářské práce dosáhla maximální odchylka hodnoty až 4,8 cm, což je o polovinu větší hodnota než byla vypozorována v uvedeném článku. Největší zastoupení rozsahu odchyleku nastavení hrudní stěna – kůže bylo v LONG směru u všech skupin

pacientek v porovnání s ostatními směry. Důvodem může být rozdílné uložení stejnostranné horní končetiny za hlavu, tím pádem natažení kůže se zakreslenými značkami

V onkologickém centru Multiscan pro radioterapii karcinomu prsu nevyužívají protokolu tolerančních odchylek. Přístup lékařů k odchylkám je individuální. Obecně se drží pravidla, pokud je odchylka větší než 1cm, nastavení provádí lékař a využije gattingu. Při odchylkách do 5 mm je relativně vše v pořádku a může se provést ozáření. Individualita přístupu lékaře k odchylkám se nejvíce projeví u odchylek 5 – 10mm. Lékař se rozhoduje na podkladě topografie hrudníku a prsu, jednotlivé ose na které se odchylka objevila a přihlíží k četnosti výskytu odchylek v předchozích nastavení. V souboru zkoumaných pacientek se do přijatelné odchylky 1cm vešla většina měření, což se shoduje i s výsledky v uvedeném článku. Procentuální zastoupení nekleslo pod 80%. měření Největší četnost měření do 1cm odchylky se vyskytovalo u skupiny pacientek CTV 1 v LONG směru při nastavení na svorky. Potvrdilo se tvrzení o přesnějším nastavení pomocí svorek implantovaných v prsní tkáni.

Barbora Klimentová ve své bakalářské práci *Sledování interfrakčních odchylek v průběhu zevní radioterapie u pacientek s nádorem prsu*se zabývá nejen odchylkami v nastavení souboru všech pacientek vybraných pro daný výzkum, ale také závislostí odchylek na velikosti BMI. Uvádí, že naměřená data nepotvrzují hypotézu rostoucích velikostí odchylek v závislosti se zvětšujícími se hodnotami. BMI. Výjimkou je VRT směr, ve kterém se nepatrně velikosti odchylek zvýšily. Své výsledky přisuzuje zvýšené pozornosti RA u pacientek s vyšším BMI. A možností ovlivnění výsledků relativně malým počtem pacientů.[28]

Ve svém výzkumu jsem taktéž předpokládala přítomnost vyšších hodnot odchylek u skupiny BMI 2 a CTV 2, v případě obou nastavení. Tato hypotéza byla potvrzena na rozdíl od uvedeného předešlého výzkumu. U nastavení hrudní stěna – kůže (BMI 2), dosáhla u jedné pacientky hodnota odchylky skoro 5cm v LONG směru.Obdobné výsledky, v případě nastavení hrudní stěna - kůže zcela totožné, jsou i u většího objemu CTV (CTV2).Důvodem může být odlišné rozložení tělesné hmoty při jednotlivém ozáření. Dalším problémem u pacientek s vyšším BMI, jež může být příčinnou vyšších odchylek, je udržení značek na kůži, v důsledku větší produkce potu, jež značky smazává. Pacientka je edukována o nutnosti zachování značek, avšak fyziologickým jevům nezabrání. Značky jsou často domalovány druhou osobou v domácím prostředí. Pacientka však nezaujímá přesnou polohu jako u ozáření a značky mohou být zakresleny již s malou nepřesností. V případě nečekaných vyšších hodnot

odchylek i v nastavení na svorky, může hrát důležitou roli implantace klipů mimo bázi a tím umožnění jejich pohybu.

Vypočtené velikosti bezpečnostních lemů, které berou v úvahu nepřesnosti nastavení a možnost pohybu tkáně, ve většině případů zkoumaného souboru pacientek převyšuje standardní hodnotu 1 cm. Největší hodnoty lemu byly vypočteny skupinám BMI 2 a CTV 2 v obou případech nastavení. Opět bylo potvrzeno tvrzení o nedostatečném standardním rozměru lemu. U těchto pacientek by nedošlo k ozáření celého určeného cílového objemu. Při nastavení na klipy, skupina pacientek BMI 1 A CTV1 splňuje danou velikost bezpečnostního lemu 1 cm, výjimkou u těchto skupin je směr VRT, který se o čtvrt centimetru vychyluje.

.

6 ZÁVĚR

Při radioterapii karcinomu prsu byla prokázána největší nepřesnost nastavení u pacientek, které jsou nastavovány pomocí laserů zaměřených na zakreslené značky na kůži. Proto se jeví jako příhodné implantovat při každém chirurgickém zákroku do místa lůžka tumoru RTG svorky pomocí kterých, je nastavení přesnější.

Mezi kritickou skupinu se řadí objemnější pacientky (BMI 2) a pacientky s vyšším CTV (CTV2), u nichž je nastavení ozařovací polohy obtížnější. Ke korekci a přesnost nastavení je vhodné využití fixačních pomůcek pro udržení požadované polohy a tvaru prsu.

Verifikace jednotlivých nastavení pacientky je pro radioterapii na lineárním urychlovači velmi důležitou součástí. Verifikační systém upozorní obsluhu urychlovače na nedostatky v nastavení pozice pacientky, které jsou následně opraveny.

7 CITOVANÁ LITERATURA

[1] HLADÍKOVÁ, Zuzana. 2009.*Diagnostika a léčba onemocnění prsu*. Olomouc: Univerzita Palackého v Olomouci, 2009. ISBN 978-80-244-2268-8.

[2] KLENER, Pavel. 2011.*Základy klinické onkologie*. Praha: Galén, c2011. ISBN 978-807262-716-5.

[3] ADAM, Zdeněk, Marta KREJČÍ a Jiří VORLÍČEK.2010.*Speciální onkologie: příznaky, diagnostika a léčba maligních chorob*. Praha: Galén, c2010. ISBN 978-80-7262-648-9.

[4] *ONKOLOGIE*. 2016, 10(4). ISSN 1802-4475.

[5] STRNAD, MUDr. Pavel. 2001.Karcinom prsu. *Postgraduální medicína* [online]. 2001. Dostupné z: http://zdravi.euro.cz/

[6] ŠÁCHA, MUDr. Pavel.2014.*Estrogenová dominance* [online]. 2014. Dostupné z: https://www.celostnimedicina.cz

[7] COUFAL, Oldřich a Vuk FAIT.2011.*Chirurgická léčba karcinomu prsu*. Praha: Grada, 2011. ISBN 978-80-247-3641-9.

[8] HORÁK, Jaromír, Ctibor POVÝŠIL a Jitka ABRAHÁMOVÁ. 2000.*Atlas nádorů prsu*. Praha: Grada, 2000. ISBN 80-7169-771-0.

[9] ADAM, Zdeněk, Marta KREJČÍ a Jiří VORLÍČEK.2011.*Obecná onkologie*. Praha: Galén, c2011. ISBN 978-80-7262-715-8.

[10] KRŠKA, Zdeněk, David HOSKOVEC a Luboš PETRUŽELKA.2014.*Chirurgická onkologie*. Praha: Grada, 2014. ISBN 978-80-247-4284-7

[11] ZVOLSKÝ, Miroslav.2011.*Zhoubné nádory v roce 2011* [online]. 2014. Dostupné z: http://www.uzis.cz/

[12] ŠLAMPA, Pavel a Jiří PETERA. *Radiační onkologie*. Praha: Galén, c2007. ISBN 978-80-7262-469-0.

[13] SKOVAJSOVÁ, Miroslava.2012.*Screening nádorů prsu v České republice*. Praha: Maxdorf, 2012. Ambulantní gynekologie. ISBN 978-80-7345-310-7.

[14] ABRAHÁMOVÁ, Jitka.*Co byste měli vědět o rakovině prsu*. Praha: Grada, 2009. Doktor radí. ISBN 978-80-247-3063-9.

[15] HYNKOVÁ, Ludmila a Pavel ŠLAMPA.*Základy radiační onkologie*. Brno: Masarykova univerzita, 2012. ISBN 978-80-210-6061-6.

[16] VAŇÁSEK, Jaroslav. Radioterapie karcinomu prsu. *Onkologická péče* [online]. odd. radiační a klinické onkologie, Multiscan s. r. o., Pardubice, 2008 [cit. 2017-04-22]. Dostupné z: http://www.linkos.cz/files/onkologicka-pece/8/73.pdf

[17] Radiační onkologie: Národní radiologické standardy – radiační onkologie. *Ministerstvo Zdravotnictví České Republiky* [online]. 2016 [cit. 2017-04-22]. Dostupné z: http://www.mzcr.cz/dokumenty/radiacni-onkologie_8776_3050_3.html

[18] HYNKOVÁ, Ludmila a Pavel ŠLAMPA.*Radiační onkologie - učební texty*. Brno: Masarykův onkologický ústav, 2009. ISBN 978-80-86793-13-9.

[19] ŠLAMPA, Pavel a kol.*Radiační onkologie v praxi*. 4. aktualiz. vyd. Brno: Masarykův onkologický ústav, 2014. ISBN 978-80-86793-34-4..

[20] ŠLAMPA, Pavel a kol.*Radiační onkologie v praxi*. 3. aktualiz. vyd. Brno: Masarykův onkologický ústav, 2011. ISBN 978-80-86793-34-4.

[21] RUDAT, Volker, Abdul AZIZ ALARADI, Adel MOHAMED, Khaled AI-YAHYA a Saleh ALTUWAIJRI. Tangentialbeam IMRT versus tangentialbeam 3D-CRT ofthechestwall in postmastectomybreastcancerpatients: A dosimetriccomparison. *Radiatio nOncology* [online]. 2011, 6(1), 26- [cit. 2017-04-22]. DOI: 10.1186/1748-717X-6-26. ISSN 1748-717x. Dostupné z: http://ro-journal.biomedcentral.com/articles/10.1186/1748-717X-6-26

[22] CHAN, Tabitha Y.; TAN, Poh Wee; TANG, Johann I. Intensity-modulated radiation therapy for early-stage breast cancer: is it ready for prime time?. *Breast Cancer: Targets and Therapy*, 2017, 9: 177

[23] Internal radiation therapy (brachytherapy). *Cancer: Treatment* [online]. 2015 [cit. 2017-05-03]. Dostupné z: https://www.cancer.org/treatment/treatments-and-side-effects/treatment-types/radiation/radiation-therapy-guide/internal-radiation-therapy.html

[24] Nové indikace a techniky brachyterapie. *Zdravotní medicína: Postgraduální medicína* [o nline]. 2009 [cit. 2017-04-22]. Dostupné z:http://zdravi.euro.cz/clanek/postgradualni-medicina/nove-indikace-a-techniky-brachyterapie-414586

[25] GREENER, Tony Practical determination of systematic and random set-up errors, Σset-up and σset-up using portal imaging. Geometric Uncertainties in Radiotherapy. Prepared by a Working Party of The British Institute of Radiology 2003; Appendix 2c: 36-43

[26] VAN HERK, Marcel, PeterREMEIJER, Coen RASCH, et al. The probability of correct target dosage: Dose-population histograms for deriving treatment margins in radiotherapy Int J Radiat Oncol Biol Phys. 2000;47:1121–1135.

[27] BÖHMER, D, P FEYER, C HARDER, M KÖRNER, M STERNEMANN, S DINGES a V BUDACH. Verification of set-up deviations in patients with breast cancer using portal imaging in clinical practice. *Strahlenther Onkol* [online]. 1998, 36-9 [cit. 2017-05-03]. Dostupné z: https://www.ncbi.nlm.nih.gov/pubmed/9810336

[28] KLIMENTOVÁ, Barbora. *Sledování interfrakčních odchylek v průběhu zevní radioterapie u pacientek s nádorem prsu*. Brno, 2013. Bakalářská práce. Masarykova Univerzita, Lékařská Fakulta. Vedoucí práce MUDr. Marek Slávik.fd