

UNIVERZITA PARDUBICE
FAKULTA ZDRAVOTNICKÝCH STUDIÍ

BAKALÁŘSKÁ PRÁCE

2015

Kopecný Aleš

Univerzita Pardubice

Fakulta zdravotnických studií

Radioterapie karcinomu vulvy – úloha radiologického asistenta

Kopecký Aleš

Bakalářská práce

2015

Univerzita Pardubice
Fakulta zdravotnických studií
Akademický rok: 2012/2013

ZADÁNÍ BAKALÁŘSKÉ PRÁCE

(PROJEKTU, UMĚLECKÉHO DÍLA, UMĚLECKÉHO VÝKONU)

Jméno a příjmení: **Aleš Kopecký**
Osobní číslo: **Z12121**
Studijní program: **B5345 Specializace ve zdravotnictví**
Studijní obor: **Radiologický asistent**
Název tématu: **Radioterapie karcinomu vulvy - úloha radiologického asistenta**
Zadávací katedra: **Katedra informatiky, managementu a radiologie**

Z á s a d y p r o v y p r a c o v á n í :

1. Studium literatury, sběr informací a popis současného stavu řešené problematiky.
2. Stanovení cílů a metodiky práce.
3. Příprava a realizace výzkumného šetření dle stanovené metodiky.
4. Analýza a interpretace získaných dat.
5. Zhodnocení výsledků práce.

Rozsah grafických prací: **dle doporučení vedoucího**

Rozsah pracovní zprávy: **35 stran**

Forma zpracování bakalářské práce: **tištěná/elektronická**


Seznam odborné literatury:

1. ELIŠKOVÁ, M., NAŇKA, O. Přehled anatomie. 1. vyd. Praha: Karolinum, 2006. ISBN 80-246-1216-X
2. CIBULA, D., PETRUŽELKA, L. a kol. Onkogynekologie. 1. vyd. Praha: Grada, 2009. ISBN 978-80-247-2665-6
3. ŠLAMPA, P., PETERA, J. Radiační onkologie. 1. vyd. Praha: Galén, 2007. ISBN 978-80-246-1443-4
4. ŠLAMPA, P. Radiační onkologie v praxi. 2. vyd. Brno: Masarykův onkologický ústav, 2007. ISBN 978-80-86793-08-5
5. HYNKOVÁ, L., ŠLAMPA, P. Základy radiační onkologie. 1. vyd. Brno: Masarykova univerzita, 2012. ISBN 978-80-210-6061-6


Vedoucí bakalářské práce: **MUDr. Miroslav Hodek**
Katedra informatiky, managementu a radiologie

Datum zadání bakalářské práce: **1. října 2012**

Termín odevzdání bakalářské práce: **7. května 2015**


prof. MUDr. Arnošt Pellant, DrSc.
děkan

L.S.


Ing. Jana Holá, Ph.D.
vedoucí katedry

Y Pardubicích dne 11. března 2015

Prohlašuji:

Tuto práci jsem vypracoval samostatně. Veškeré literární prameny a informace, které jsem v práci využil, jsou uvedeny v seznamu použité literatury.

Byl jsem seznámen s tím, že se na moji práci vztahují práva a povinnosti vyplývající ze zákona č. 121/2000 Sb., autorský zákon, zejména se skutečností, že Univerzita Pardubice má právo na uzavření licenční smlouvy o užití této práce jako školního díla podle § 60 odstavce 1 autorského zákona, a s tím, že pokud dojde k užití této práce mnou nebo bude poskytnuta licence o užití jinému subjektu, je Univerzita Pardubice oprávněna ode mne požadovat přiměřený příspěvek na úhradu nákladů, které na vytvoření díla vynaložila, a to podle okolností až do její skutečné výše.

Souhlasím s prezenčním zpřístupněním své práce v Univerzitní knihovně.

V Pardubicích dne 16. 4. 2015

Kopecký Aleš

Poděkování

Tímto bych rád poděkoval vedoucímu bakalářské práce MUDr. Miroslavu Hodkovi za odborné vedení, cenné rady, připomínky, podněty, ochotu a čas věnovaný při zpracování této bakalářské práce.

ANOTACE

Tématem bakalářské práce je „radioterapie karcinomu vulvy – úloha radiologického asistenta“. Práce je rozdělena na část teoretickou a praktickou. Teoretická část popisuje incidenci, mortalitu, histopatologii, rizikové faktory, etiopatogenezi, příznaky onemocnění, diagnostiku, radioterapii, výsledky léčby, charakteristiku práce radiologického asistenta, zásady komunikace radiologického asistenta s pacientem. Praktická část se zabývá uvedením postupných kroků radioterapie karcinomu vulvy, kde zmiňuje proces verifikace (EPID, CBCT, OBI) a práci radiologického asistenta během radioterapie.

KLÍČOVÁ SLOVA

radioterapie, karcinom, vulva, radiologický asistent,

TITTLE

Radiotherapy of vulvar cancer – the role of radiology assistant

ANNOTATION

The main thesis of my Bachelor work is "The role of radiology assistant during vulvar cancer radiotherapy". The work is divided into theoretical and practical part. The theoretical part describes the incidence, mortality, histopathology, risk factors, etiopathogenesis, symptoms, diagnosis, radiotherapy, treatment outcomes, labor characteristics of the radiology assistant, principles of communication with the patient. The practical part of my work deals with every step of the vulvar cancer radiotherapy which mentions to the process of verification (EPID, CBCT, OBI) and solves very important tasks of radiology assistant during a whole radiotherapy process.

KEYWORDS

Radiotherapy, carcinoma, vulva, radiology assistant

Obsah

Úvod.....	13
1 Teoretická část.....	14
1.1 Anatomie	14
1.1.1 Pochva – vagina	14
1.2 Zhoubné nádory vulvy	16
1.3 Incidence	16
1.4 Histopatologie	18
1.5 Rizikové faktory.....	19
1.6 Etiopatogeneze	19
1.7 Diagnostika	21
1.8 Cesty šíření nádoru.....	27
1.9 Staging.....	27
1.9.1 Hodnocení primárního nádoru, TNM klasifikace:.....	27
1.9.2 Hodnocení regionálních lymfatických uzlin:	28
1.9.3 Hodnocení vzdálených metastáz:.....	28
1.10 Histopatologický grading	29
1.11 Terapie – léčebná strategie.....	29
1.11.1 Operační léčba	29
1.11.2 Radioterapie	30
1.11.3 Chemoterapie	33
1.12 Sledování po léčbě	33
1.13 Prognóza.....	34
1.14 Charakteristika práce a odpovědnosti radiologického asistenta.....	34

1.15	Vztah a komunikace mezi radiologickým asistentem a pacientem.....	39
2	Praktická část.....	42
2.1	Vstupní vyšetření	42
2.1.1	Anamnéza	42
2.1.2	Klinické vyšetření	42
2.1.3	Zobrazovací vyšetření.....	43
2.1.4	Indikace k radioterapii	43
2.2	Volba techniky radioterapie	44
2.3	Zahájení plánování	44
2.4	Příprava ozařovacího plánu.....	45
2.5	Zadání plánu do verifikačního systému	45
2.6	První frakce radioterapie	46
2.7	Vlastní radioterapie	47
2.8	Nežádoucí účinky radioterapie.....	47
2.9	Diskuze.....	48
3	Závěr.....	50
4	Použitá literatura.....	52
5	Přílohy	54

Seznam obrázků

Obrázek 1 Incidence a mortalita nádoru vulvy 1977 – 2012 ¹	17
Obrázek 2 Regionální přehled výskytu ZNV 1977 – 2012 ²	18
Obrázek 3 Věková struktura pacientek se ZNV ³	18

Seznam tabulek

Tabulka 1 Rozdělení do stádií podle TNM.....	24
Tabulka 2 Stupně hodnocení infiltrace a velikosti metastáz.....	25
Tabulka 3 Hodnocení výskytu vzdálených metastáz.....	26

Seznam zkratek

3D - Trojrozměrný

ALT – Alaninaminotransferáza

AP/PA – anterior-posterior/posterior-anterior

AST – Aspartátaminotransferáza

CT – Computed tomography

cm - centimetr

Gy - Gray

HIV - Human Immunodeficiency Virus

HPV - Human Papillomavirus

HU - Hounsfield units, Hounsfieldovy jednotky

IMRT - Intensity-Modulated Radiation Therapy

keV - kiloelektronvolt

kV – kilovolt

L1 – 1. lumbální obratel

mAs – miliampérsekunda

MeV – megaelektronvolt

ml – mililitr

mm - milimetr

PET – Pozitronová Emisní Tomografie

RTG – rentgenový

Th11 – 11. thorakální obratel

TNM – Tumor, Nodus, Metastasis

VIN – vulvární intraepiteliální neoplazie

ZNV – zhoubný nádor vulvy

Cíle

Cílem bakalářské práce je podat informace o radioterapii karcinomu vulvy a podat náhled na práci a pracovní činnost radiologického asistenta během procesu radioterapie.

ÚVOD

Vulva z latiny, česky lůno, je název pro vnější ženské pohlavní orgány. Skládá se z poševní předsíně, v níž ústí močová trubice a pochva. Vepředu se nachází klitoris. Vulva je chráněna ze stran dvěma páry stydkých pysků (velkými a malými). Vulva je využívána při močení, pohlavním styku, masturbaci, menstruaci a porodu.

Karcinom vulvy patří k poměrně vzácným karcinomům ženských pohlavních orgánů. Každým rokem přibývá zhruba 200 nových případů. Asi polovina žen karcinomu vulvy podlehně. Přestože je odhalení této nemoci poměrně snadné, lze jej snadno přehlédnout. Často se totiž tváří jako obyčejný gynekologický zánět, který ženy často podcení a následky bývají velmi fatální.

V této bakalářské práci chci přesně popsat problematiku karcinomu vulvy, incidenci, mortalitu, příznaky onemocnění, diagnostiku, léčbu, charakteristiku práce radiologického asistenta, zásady komunikace radiologického asistenta s pacientem a na závěr tuto problematiku shrnout do stručného přehledu.

1 Teoretická část

1.1 Anatomie

1.1.1 Pochva – vagina

1.1.1.1 Anatomický popis

Vagina připomíná předozadně zploštělou svalovou trubici. Seshora obemyká děložní hrdlo, zezadu se otevírá navenek jako vaginální vchod. Tento prostor ohraničený malými stydkými pysky se nazývá vchod vagíny. Rozdělujeme ji na přední a zadní stěnu. Na stěnách se nachází slizniční řasy, které se snižují po porodu a ve stáří. Na přední stěně je vytvořená řasa, která je podmíněná průběhem močové trubice před přední stěnou vagíny. Místo, kde naléhá přední stěna poševní, je bez slizničních řas. Horní část vagíny se nachází kolem děložního hrdla tak, že část hrdla vyčnívá do pochvy jako děložní čípek. Přejít od čípku na stěny vagíny se nazývá odborně formix a rozeznává se tzv. přední klenba poševní, to je kratší a méně vyklenutá, a zadní stěna poševní, která je hlubší a vyklenutější (hromadí se zde ejakulát). Na hranici vagíny a jejího vchodu se nachází tenká slizniční řasa, tzv. panenská blána. Při první souloži se postupně protrhne (jev zvaný deflorace), při porodu se jeho zbytky ještě více rozrušují tak, že zbývají jen malé částky sliznice.

1.1.1.2 Poloha, fixace, projekce

Před přední poševní stěnou leží močová trubice a močový měchýř, naléhají na sebe. Za vaginou je uložen konečník, odborně zvané rectum, mezi zadní stěnou vagíny a přední stěnou konečníku se nachází husté vazivo, tzv. rectovaginální přepážka. Po stranách leží nervově - cévní pleteně. Horní čtvrtina vagíny (už zmíněná zadní klenba poševní) naléhá již na tzv. peritonální záhyb, (Douglasův prostor). Zadní stěna je vyztužena smyčkou pubovaginálního svalu, který tak vytváří podpůrný děložní aparát.

1.1.1.3 Makroskopická a mikroskopická stavba

Stěny jsou 3-4 mm tlusté. Skládají se ze sliznice, svaloviny a adventicie. Sliznice je růžová a tvoří ji mnohvrstevný dlaždicový epitel bez žlázek. Epitel je stejný jak na čípku, tak i ve vagíně a podléhá cyklicky hormonálním změnám, tudíž lze sledovat jeho změny vyšetřením známým jako vaginální cytologie. Epitel ve vagíně, který se odlupuje a uvolňuje, obsahuje značné množství glykogenu, který je štěpen bakteriemi přirozené vaginální flory. Je

jím *Lactobacillus acidophilus* (Doederleinův bacil). Metabolizuje glykogen na kyselinu mléčnou. Kyselé prostředí tak potlačuje ostatní bakteriální floru a je tak součástí přirozené slizniční bariéry.

Slizniční vazivo je řídké s elastickými vlákny. Existují v něm četná nervová zakončení a žilní pleteně. Jsou zdrojem transudace tekutin při sexuálních podnětech. Hladká svalovina ve stěně je uspořádána ve dvou vrstvách, vnitřní je cirkulární, zevní longitudinální. Uspořádání hladké svaloviny umožňuje rozšíření do průměru hlavičky během porodu. Adventicie pochvy je kolagenní vazivo s pletením nervů a cév, přechází do okolního vaziva.

1.1.1.4 Klinické poznámky

Díky blízkosti zadní klenby poševní a konečnickovaginálního excavatia lze z vagíny přes zadní klenbu poševní punktovat Douglasův prostor.

1.1.1.5 Cévní a nervové zásobení

Vaginální tepna - část cévního zásobení přichází zezadu ze střední konečnickové tepny. Žíly vytváří tzv. plexus venosus vaginalis, ze kterého se soustředí žíly odtékající do iliakální a pudendní žíly. Vegetativní inervace je zajištěna větvemi z ureterovaginální větve, senzitivní inervace v oblasti poševního vchodu z pudendního nervu.

1.1.1.6 Lymfatická drenáž

Z vrchní části do vnitřního tříselného a křížového kanálu. Z dolních částí do povrchového tříselného kanálu.

1.1.1.7 Ženské zevní pohlavní orgány

Zevní pohlavní orgány jsou ohraničeny velkými stydkými pysky, což jsou dva svalové valy průměrně 8 cm dlouhé a 2 cm široké. Jejich zevní plocha je oddělena od stehen žlábkem, vnitřní plocha je oddělena brázdou od malých stydkých pysků. Zevní plocha je vytvořena z kůže a je kryta chloupky. Vepředu a vzadu jsou pysky spojeny. Krajina mezi zadní částí pysků a análním otvorem se nazývá hráz. Podkladem velkých stydkých pysků je tuková tkáň protkaná vazivem. Podbříšek je též podmíněn tukovým polštářem, během puberty je pokryt ochlupením, které končí v horizontální rovině. Malé stydké pysky bývají uloženy trochu hlouběji od velkých stydkých pysků, jsou 3-4 cm dlouhé a 4-5 mm tlusté. Vpředu se rozbíhají ve dvě části, přední část probíhá nad poštváček a vytváří tak jeho předkožku. Zadní část tvoří pak uzdičku, která se upíná zespodu na poštváček. Prostor mezi poštváčkem a malými

stydkými pysky nazývá se přední síň poševní. Přední síň obsahuje vyústění močové trubice, vagíny a síňových žláz.

Malé síňové žlázy představují mikroskopické žlázy uložené ve sliznici celé síně poševní. Velké síňové žlázy jsou párové žlázy, jejichž vývod ústí do rýhy mezi panenskou blánu, malé stydké pysky. Vylučují sekret zvlhčující tuto oblast při sexuálním vzrušení. Poštěváček, bulbus vestibuli jsou topořivá tělesa

Poštěváček začíná na spodní ploše spodního ramena kosti stydké a je kryt ischiokavernozním svalem. Je tvořen topořivou tkání podobnou topořivým tělesům penisu. Pod symfýzou se spojí v tělo poštěváčku a končí malým žaludem. Od malých pysků se k žaludu upíná uzdička. Poštěváček je překryt stydkými pysky a žalud je překryt předkožkou. Obsahuje četná nervová zakončení.

Bulbus vestibuli je párový orgán z topořivých tkání, ležící na urogenitální bránici na spodině malých stydkých pysků, je kryt bulbospongiozním svalem.

1.1.1.8 Cévní a nervové zásobení

Cévní zásobení tvoří labiální přední a zadní ramena z pudendní vnější a vnitřní tepny. Žíly probíhají spolu s tepnami stejně.

Inervace je v přední části z ilioinguinálního a genitofemorálního nervu, v zadní části z pudendálního nervu.

1.1.1.9 Lymfatická drenáž

Lymfatická drenáž je tvořena z povrchové inguinální lymfatické cévy. (Elišková, Naňka, 2006)

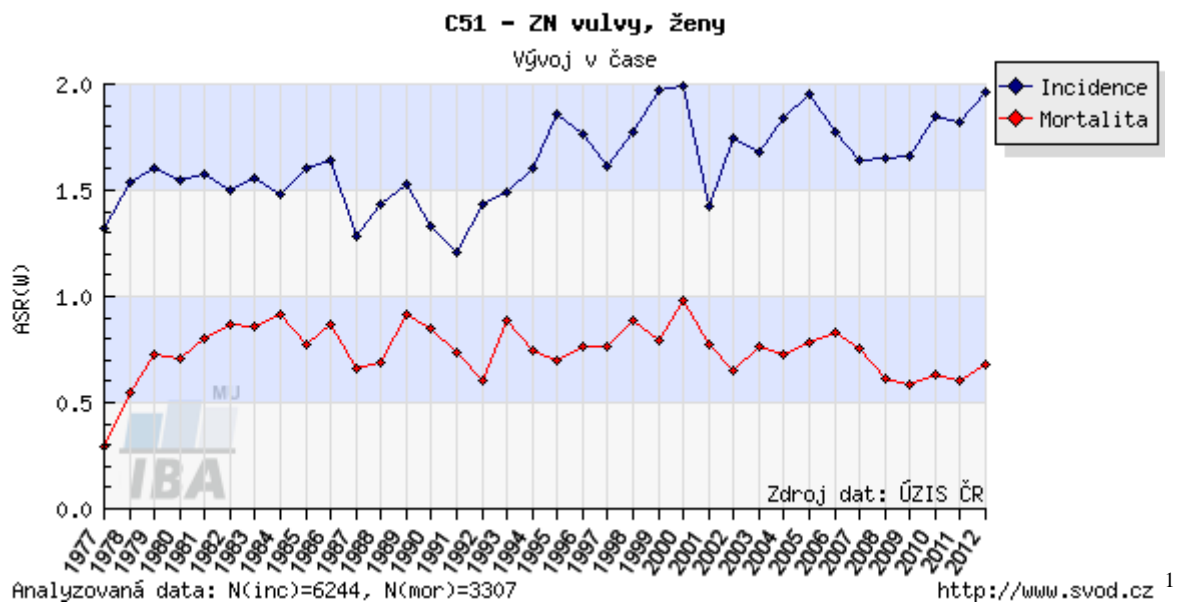
1.2 Zhoubné nádory vulvy

Zhoubné nádory vulvy mají anatomickou sublokalizaci na velkých stydkých pyscích, malých stydkých pyscích, poštěváčku. Jedná se o léze přesahující vulvu. Diagnózu je nutné histologickým vyšetřením potvrdit. Karcinom vulvy, který se šíří na pochvu, je klasifikován jako karcinom vulvy. (Šlampa, 2007)

1.3 Incidence

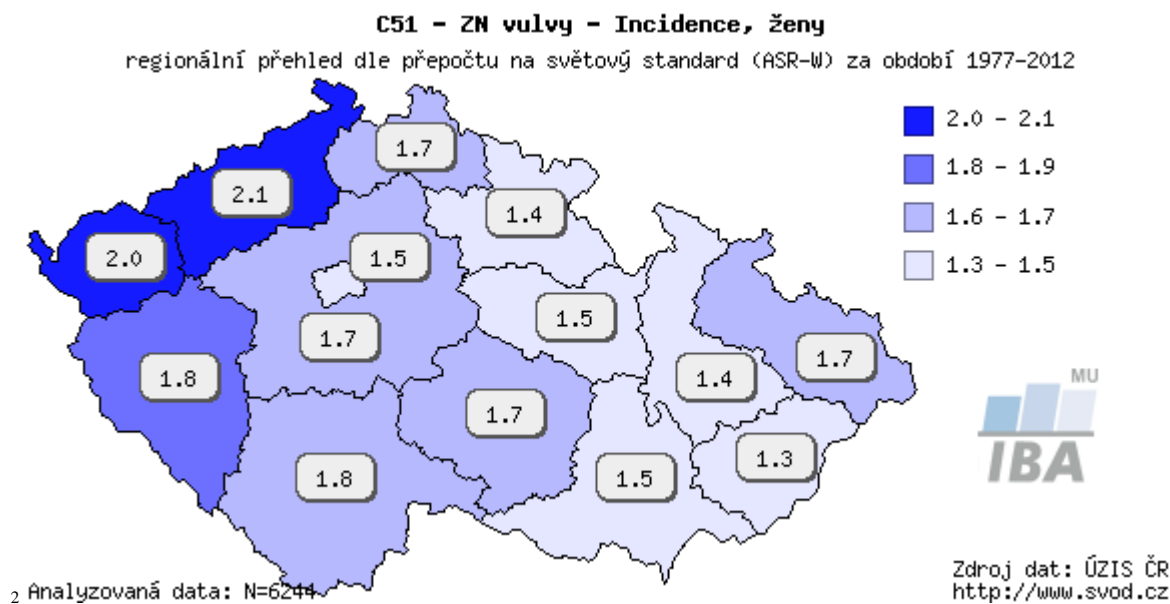
Nádorové onemocnění vulvy postihuje převážně ženy ve vyšších věkových kategoriích obvykle nad 60 let. Jde o chorobu starých žen s maximem výskytu v jejich 7. – 8. deceniu

života. Poslední dobou však pozorujeme výskyt i v nižších věkových skupinách v souvislosti s HPV infekcí. Incidence zhoubného nádoru vulvy je po léta v České republice stejná. Pohybuje se okolo 4/100 000 žen a mortalita 2/100 000. Nízká morbidita je však bohužel konfrontována s vysokou mortalitou, neboť tento nádor, který je možné včas a dobře odhalit, je mnohdy zjištěn až v pokročilém stadiu onemocnění, kdy je možná pouze paliativní léčba. (Petera, Šlampa, 2007)

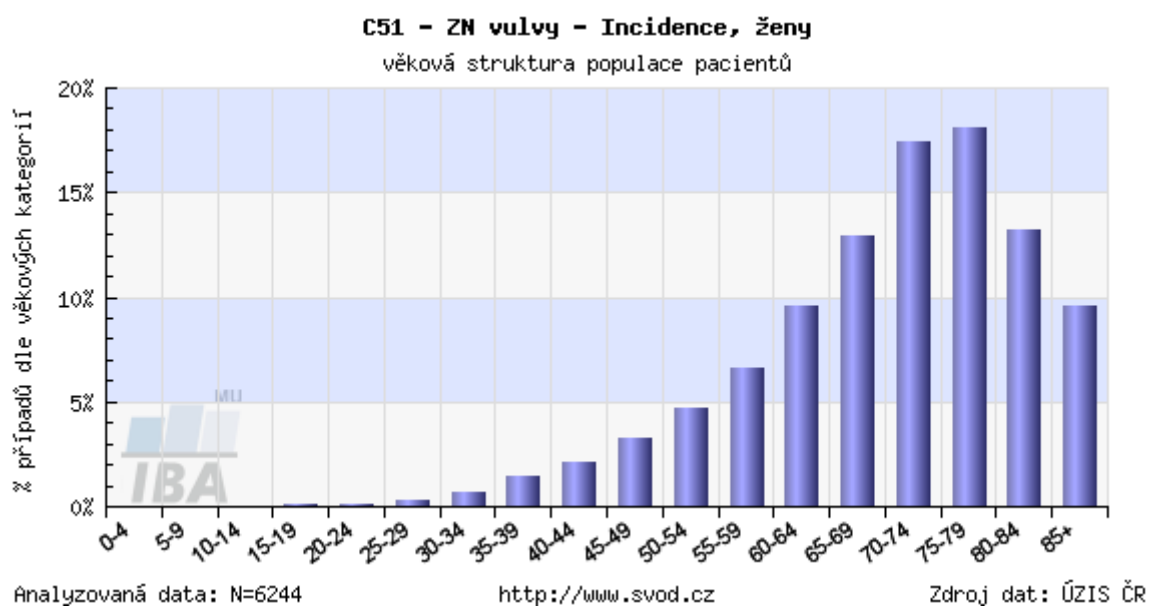


Obrázek 1 Incidence a mortalita nádoru vulvy 1977 – 2012 ¹

¹ Zdroj <http://www.svod.cz/analyse.php?modul=incmor#>



Obrázek 2 Regionální přehled výskytu ZNV 1977 – 2012²



Obrázek 3 Věková struktura pacientek se ZNV³

1.4 Histopatologie

Karcinom vulvy tvoří přes 90% maligních nádorů vulvy a jsou řazeny do dvou skupin:

² Zdroj <http://www.svod.cz/analyse.php?modul=regionprehled#>

³ Zdroj <http://www.svod.cz/analyse.php?modul=vek#>

1.) epitelové nádory:

a.) z dlaždicového epitelu – vznikají v dlaždicobuněčný karcinom, bazaliom

b.) žlázné nádory – z něj vychází tzv. Pagetova choroba

c.) žlázné nádory z Bartholinovy žlázy – patří sem adenokarcinom, dlaždicobuněčný karcinom, adenoidně cystický karcinom, adenoskvamozní karcinom, uroteliální karcinom, malobuněčný karcinom

d.) žlázné nádory z kožních adnex – v této skupinu reprezentuje sebaceózní karcinom, karcinomy z potních žlázek

e.) nádory ze specializovaných konečnikogenitálních mammary-like žlázek – sem patří adenokarcinom mammárního typu

2.) melanocytární nádory – např. maligní melanom

3.) mezenchymární nádory – představují sarcoma botryoides, leiomyosarkom, liposarkom, alveolární sarkom měkkých tkání, proximální typ epiteloidního sarkomu

Sekundární metastatické postižení vulvy bývá spíše vzácné např. z karcinomu hrdla děložního. (Cibula, Petruželka, 2009)

1.5 Rizikové faktory

K rizikovým faktorům patří chronické dráždění vulvy chronickým zánětem, infekce herpes virem, granulomatózními lézemi, špatná hygiena nebo výskyt jiného karcinomu genitálního traktu. (Cibula, Petruželka, 2009)

1.6 Etiopatogeneze

V etiopatogenezi karcinomu vulvy hrají významnou roli genetické mutace, které souvisí s vyšším věkem. Jen menší část karcinomů vulvy u starších žen je spojována s infekcí humánním papilomavirem. U předmenopauzálních žen naopak větší část prekanceróz nebo invazivních karcinomů lze spojovat patogeneticky s humánním papilomavirem onkogenními viry, hlavně s typem 16. Další rizikové faktory představuje kouření. U mladších žen jsou mnohem častější bazocelulární karcinomy, verukózní karcinomy a dobře diferenciované karcinomy s počínající invazí. Mezi vzácné formy patří karcinom, který je lokalizován

v Bartholinské žláze. Mezi další rizikové faktory karcinomu vulvy patří diabetes mellitus, obezita, multiparita, pozdní přechod nebo časná menopauza.

Další důležitou součástí etiopatogeneze jsou prekancerózy. V dnešní době jsou prekancerózy označovány jako tzv. dysplazie nebo vulvární intraepiteliální neoplazie. Jsou obvykle odhalovány histologickým vyšetřením a charakterizovány jako buněčné atypie v epiteliální vrstvě s neporušením bazální membrány. Větší část těchto lézí je patogeneticky spojována s infekcí viry humánního papilomaviru. Současná terminologie je shodná s terminologií, která se používá u prekanceróz pochvy a děložního čípku, takže tzv. Queyratova erytroplazie je pokládána za karcinom in situ. Maximální množství prekanceróz vulvy je mezi 30. – 45. rokem života pacientek. (Peters, Šlampa, 2007)

Podle etiopatogeneze rozdělujeme karcinom vulvy do 2 typů:

A.) typ 1 – souvisí s HPV infekcí:

- 1.) věk 35 – 65 let
- 2.) Human Papillomavirus infekce nad 60%
- 3.) přednádorové léze
- 4.) běžný vzhled vulvární intraepiteliální neoplazie či warty-bazaloidní
- 5.) anamnesticky bývá výskyt kondylomat
- 6.) častá koincidence s přednádorovými změnami děložního hrdla
- 7.) multifokální, multicentrický vzhled léze
- 8.) histologické typy: bazaloidní, verukózní spinocelulární karcinom
- 9.) kouření cigaret
- 10.) imunosuprese

B.) typ 2:

- 1.) věk 55 - 85 let

- 2.) Human Papillomavirus infekce pod 15%
- 3) přednádorová léze, dermatózy zevního genitálu
- 4.) diferencovaný vzhled VIN
- 5.) unifokální, unicentrický vzhled léze
- 6.) histologické typy: keratinizující dlaždicový karcinom
- 7.) diabetes mellitus
- 8.) obezita
- 9.) hypertenze
- 10.) menopauza před 45. rokem života
- 11.) nízká hladina vitamínu A
- 12.) kumulace genových mutací

(Cibula, Petruželka, 2009)

1.7 Diagnostika

Klinický obraz: Karcinom vulvy se obvykle projevuje svěděním, pálením, krvácením, špiněním, výtokem, bolestí či zápachem. Na vulvě se vytvoří ulcerózní defekt nebo nádor. Někdy vzniká tzv. otisková metastáza na druhostranném pysku nebo na nádor upozorní třeba až zvětšené tříselné uzliny. U 70 % karcinomů vulvy vzniká nádor na malých nebo velkých pyscích a asi u 5 % případů vyrostе nádor na poštvěáčku. Přestože je karcinom vulvy dobře přístupný vyšetření, pacientky sami vyhledají lékaře často až s velmi pokročilým stádiem onemocnění. (Šlampa, Petera, 2007)

Zhoubné nádory na vulvě jsou dobře preventabilní, při kvalitní osvětě a screeningovém programu by se měly zachytit přednádorová stadia nádorového onemocnění vulvy. (Šlampa, 2007)

Mezi nejzákladnější vyšetření patří:

- a.) Anamnéza – lékař se ptá pacientky na bolest, pálení, špinění, krvácení, svědění.

b.) Fyzikální somatické vyšetření - lékař pacientku vyšetří pohledem, pohmatem.

c.) Gynekologické vyšetření – provádí gynekolog ve specializované ordinaci na gynekologickém stole včetně kolposkopie a cytologie děložního hrdla.

d.) Vulvoskopie slouží k detailnějšímu prohlédnutí lézi pod speciálním mikroskopem – kolposkopem. Toto vyšetření má význam především u nejasných nálezů. Pomocí tohoto vyšetření se též určuje místo pro biopsii.

e.) Cílená biopsie neboli odběr vzorku tkáně na histologické vyšetření. Lékař provede excizi a následné histopatologické vyšetření je základní diagnostická metoda u všech podezřelých lézí.

f.) Základní hematologické a biochemické vyšetření (Šlampa, Petera, 2007)

Mezi podrobnější vyšetření patří:

a.) Ultrazvukové vyšetření pánve – ultrazvuk jako takový představuje podélné mechanicko-elastické kmity neboli harmonické vibrace částic šířící se prostředím. Vlnění, jehož nositelem jsou samotné molekuly prostředí ve tkáni. Ve vakuu se ultrazvukové vlnění nešíří. Částice prostředí pak kmitají okolo své rovnovážné polohy. Frekvence ultrazvukového vlnění se pohybuje nad hranicí slyšitelnosti pro člověka, tedy nad 20 kHz. V běžné diagnostické praxi se používá frekvence okolo 1 – 15 MHz. Pro ultrazvuk platí dle fyzikálních zákonů tyto pravidla. Odráží se na rozhraní dvou akusticky odlišných rozhraní, rozptyluje se na mikroskopických rozhraní struktur, láme se na rozhraní dvou prostředí, pokud na ně nedopadá kolmo a absorbuje se, tedy při průchodu látkou ztrácí postupně svou energii a přeměňuje se na teplo. Část energie se nevrací ke zdroji díky absorpci a rozptylu. Jako zdroj ultrazvukového vlnění se považuje látka s piezoelektrickými vlastnostmi, např. niobát olova (piezokeramika) nebo bariumtitanát. Jsou to krystaly, při jejichž stlačení vzniká elektrický potenciál na povrchu. Při přívodu elektrického potenciálu na jeho povrch se krystal deformuje. Po přerušení proudu se krystal vždy rozkmitá. Po přiložení ozvučovací hlavičky na povrch lidského těla s pomocí kontaktního gelu proniká podélné ultrazvukové vlnění do tkání. Přes 99 % času jsou přijímány odrazy ultrazvuku a jen asi 0,5 % času je ultrazvukové vlnění vysíláno do lidského organismu. Během posledních několika málo let využívá se často existence příčných vln vznikajících při průchodu tkáněmi k určování jejich elasticity. (Vomáčka, Nekula, Kozák, 2012)

Tříselné uzliny jsou dobře přístupné pro ultrazvukové vyšetření. Můžeme detekovat uzliny velikosti 5 mm. Ultrazvukem komplexně hodnotíme infiltraci lymfatických uzlin díky stanovení poměru šíře a délky uzliny, změně tvaru uzliny a echogenity uzliny. Zároveň můžeme využít dopplerovského vyšetření na přítomnost a distribuci novotvorných cév. Ultrazvuk je tímto nejpřesnější stagingovou metodou pro zhodnocení stavu tříselných uzlin. Pokud je kombinován s biopsií lymfatické uzliny, lze dosáhnout 93% senzitivity a 100% specifity. (Cibula, Petruželka, 2009)

Dále můžeme využít transrektální ultrazvukové vyšetření ke zhodnocení lokálního šíření nádoru do měkkých tkání, močové trubice, močového měchýře, konečníku či pochvy. Toto vyšetření ovšem můžeme nahradit magnetickou rezonancí. (Cibula, Petruželka, 2009)

b.) RTG snímek srdce a plic – klasický předozadní snímek. (Šlampa, Petera, 2007)

c.) CT pánve a retroperitoneu se zaměřením na lymfatické uzliny u pokročilých stavů. (Šlampa, Petera, 2007)

Jedná se o metodu, která využívá vlastnosti rentgenového záření, obzvláště jeho nesporné schopnosti se diferenciovaně absorbovat ve tkáních různého složení. Umožňuje vyjádřit v denzitních hodnotách matematicky intenzitu absorpce rentgenového záření. Denzitu zobrazovaných tkání umožňuje stanovit Hounsfieldova stupnice v rozmezí od -1000 HU po 3096 HU. HU je značka pro Hounsfieldovy jednotky. Protože jsou v konečné fázi zobrazované tkáně v analogové podobě nejčastěji zobrazovány ve stupnici šedi a lidské oko rozpozná pouze asi 16 odstínů šedi, je potřeba pracovat při vlastním vyšetření s šíří denzit a s jejich středem, což lze snadno dohledat v každém CT obraze. Jiné je okno používané pro vyšetření plic, skeletu nebo mozku. Radiologický asistent musí tyto základní principy znát, protože díky dohodnutým protokolům v rámci postprocessingu zhotovuje dokumentaci jak pestrou škálu jednotlivých obrazů často v různých denzitních oknech. Z denzit některých tkání vyplývá potřeba určité úpravy obrazů s nastavením vyšetřovacího okénka. (Vomáčka, Nekula, Kozák, 2012)

Počítačová tomografie má svou určitou roli v detekci pokročilých karcinomů vulvy, melanomů a angiosarkomů. Využívá se hlavně pro zhodnocení stavu pánevních uzlin, konečníku, močového měchýře, případně kostí. Stalo se určitou metodou volby ke zhodnocení vzdálených uzlin či metastáz. (Cibula, Petruželka, 2009)

d.) Rektoskopie – je indikována u makroskopického šíření nádoru do konečníku dle lokalizace léze na vulvě a u pokročilých stavů onemocnění. Jedná se o zavedení rektoskopu lékařem do konečníku pacienta, který musí být velmi dobře vyprázdněný po podání projímavého klyzmatu. (Šlampa, Petera, 2007)

e.) Uretrocystoskopie – vyšetření, které slouží k získání biopsie při infiltraci močové trubice nebo močového měchýře, která se zjistila při vstupním ultrazvukovém vyšetření. Lékař zavede sterilní cystoskop do močové trubice pacientky a odebere vzorek tkáně. Vzorek tkáně se odesílá na histologické vyšetření. (Šlampa, Petera, 2007)

f.) Magnetická rezonance pánve – Magnetická rezonance je v porovnání s počítačovou tomografií přesnější ke zhodnocení lokálního rozsahu nádoru s postižením okolních struktur. Ovšem podání paramagnetické kontrastní látky intravenózně nepřineslo výraznější zlepšení výsledků. Ke zhodnocení infiltrovaných uzlin má magnetická rezonance podobná kritéria jako počítačová tomografie. Jedná se obzvláště o velikost uzliny větší než 1 cm, což vede k nižší senzitivitě vyšetření, vzhledem k přítomnosti maligních buněk i v nezvětšených uzlinách. Pokud stanovíme velikost hodnoty 1 cm a více pro abnormální tříselnou uzlinu, dosahuje magnetická rezonance asi 40% senzitivity, ovšem 97% specificity v detekci infiltrovaných uzlin. V budoucnosti lze očekávat zlepšení výsledků užitím magneticko-rezonanční lymfangiografie. Pacientka je zasunuta do obrovské elektromagnetické cívky, kde se pomocí elektromagnetického pole získává výsledný obraz. (Cibula, Petruželka, 2009)

g.) Pozitronová emisní tomografie – význam této metody u nádorů vulvy zatím nelze určit, jelikož byly publikovány jen ojediněle kazuistické práce popisující využití pozitronové emisní tomografie u neoplazie lokalizovaných na vulvě. Dále chybí informace i o úloze pozitronové emisní tomografie při hodnocení regionálních mízních uzlin. Pacientce je před vyšetření naaplikováno radiofarmakum. Následně je zasunuta pod scintilační gamakameru, která snímá gama záření vycházející z pacientky, které se pomocí scintilačního krystalu mění na záblesk, který zachytí počítač, následně jej vyhodnotí a vytvoří obraz. (Cibula, Petruželka, 2009)

h.) Sérové tumorové markery – karcinom vulvy tvoří z 90% epidermoidní karcinom, z 5% melanom. Ostatní typy nádorů tvoří jen nepatrný zlomek procenta. Užitečný marker pro odhad rozsahu nádorového onemocnění, prognózy a zachycení recidivy je marker SCCA

nebo případně CYFRA-21-1. Některé pracoviště ovšem v rutinní praxi tyto markery nepoužívají. (Cibula, Petruželka, 2009)

ch) Detekce sentinelové lymfatické uzliny - provádí se u histologicky prokázaných dlaždicobuněčných karcinomů vulvy s hloubkou invaze větší než 1 mm, stádia 1B-2, u nádoru většího než 4 cm a u fixované lymfatické uzliny v tříse. (Cibula, Petruželka, 2009)

Metody detekce lze rozdělit do 2 typů:

1.) předoperační a pooperační

2.) podle použité detekční látky – značení barvivem nebo radiokoloidem

Předoperační detekce – podmínkou pro aplikaci s radioaktivními částicemi je zázemí pracoviště nukleární medicíny. Aplikace radiofarmaka se provádí 2 – 5 hodin před operací. Jako detekční látka se používá ^{99m}Tc . Značený nanokoloid se aplikuje do 4 lokalit, intradermálně do lůžka nádoru a v dávce 25 – 100 MBq. Koloid aplikuje pomalu lékař a jehlu nechává v místě vpichu určitou dobu ve tkáni, aby se zabránilo kontaminaci vulvy koloidem. Drobné kapičky by se jasně zobrazily na scintigramu a mohly by dělat potíže s jejich přesnou interpretací.

Peroperační detekce – po uvedení do anestezie se pacientce aplikuje do 4 lokalit tumoru 4 ml patentní modři. Aplikace barviva musí být provedena intradermálně maximálně do 5 mm hloubky. Při hlubší aplikaci barvivo může být zachyceno hlubokými lymfatickými cévami. Tím se zanesou do žilního systému, jelikož lymfatické cévy vedou do žilních větví, což může způsobit nezobrazení sentinelové lymfatické uzliny. Při karcinomu vulvy barvivo pronikne k sentinelové lymfatické uzlině do 3 minut. Délka modrého zbarvení sentinelové lymfatické uzliny je asi 20 minut. K ověření značek na kůži, které mají upozorňovat na nejvyšší radioaktivitu, se používá ruční gama sonda. Většinou jsou značky provedené lékařem nukleární medicíny o 1 – 2 cm výše, než sentinelová lymfatická uzlina skutečně leží, což je častokrát způsobeno jinou polohou pacientky. Za několik minut po aplikaci barviva provede chirurg naříznutí kůže a po šetrném preparování vrstev, aby se nenarušily lymfatické cévy, je sentinelová lymfatická uzlina identifikována vizuálně sledováním lymfatických cév od nádoru k první modře zbarvené uzlině a měřením radioaktivity uzliny ruční kolimační gama sondou. (Cibula, Petruželka, 2009)

i.) Lymfoscintigrafie - lymfoscintigrafií můžeme prokázat různorodost anatomické lokalizace sentinelové lymfatické uzliny v dané oblasti. Zmíněná vyšetřovací metoda velmi dobře znázorní sentinelovou lymfatickou uzlinu v blízkosti nádoru a po určité době i další lymfatické uzliny následujícího sledu. Určitou nevýhodou zmíněné metody je nemožnost znázornění okolních anatomických struktur a jejich vztahu či spádu k lymfatickým uzlinám. Lékař nukleární medicíny znázorní křížkem na kůži sentinelovou lymfatickou uzlinu, která je v blízkosti kožního povrchu a je vodítkem pro chirurga, kde může sentinelovou lymfatickou uzlinu hledat.

Máme 2 druhy lymfoscintigrafie:

1.) Statická lymfoscintigrafie se provádí za 1 hodinu po aplikaci jednohlavňovou gama kamerou s kolimátorem, které má malé napětí ale vysokou rozlišovací schopnost. Provádí se skenování gama paprsky o 120 keV kobaltu 57 s cíleným zaměřením detektoru v zadní, přední projekci na vyšetřovanou lymfatickou oblast. Tím se zachytí menší i méně názorná sentinelová lymfatická uzlina.

2.) Dynamická lymfoscintigrafie se provádí hned po aplikaci radiofarmaka. Místo vpichu se vykryvá olověnými ochrannými destičkami k usnadnění scintigrafického průkazu sentinelové lymfatické uzliny. Během 30 minut jsou zhotoveny snímky každý po 30 sekundách. Ty umožňují sledování postupného šíření radiofarmaka lymfatiky.

Histologické vyšetření sentinelové lymfatické uzliny:

Odstraněnou sentinelovou lymfatickou uzlinu je možné odeslat k histologickému vyšetření. Ze zmrzlého řezu lze peroperačně zjistit lymfogenní šíření nádoru. Nevýhodou peroperačního histologického vyšetření je nezanedbatelná falešná negativita, ztráta materiálu a nemožnost ultramikrostagingového vyšetření. Pro peroperační vyšetření a pro rutinní histopatologické vyšetření všech lymfatických uzlin se uzlina rozpůlí a je vyšetřována po nabarvení hematoxylinem – eosinem.

Pooperačně jsou sentinelové lymfatické uzliny zpracovávány ultramikrostagingovou technikou v sériových řezech ve více úrovních s využitím imunohistochemických metod. Sentinelová lymfatická uzlina se zpracovává v opakovaných úrovních. V optimálním případě je dobré zpracovat celou uzlinu. Není ovšem nutné dodržet postup při nalezení makroskopické metastázy. (Cibula, Petruželka, 2009)

1.8 Cesty šíření nádoru

Lokální – horizontální, význam je vyjádřen v TNM klasifikaci.

Vertikální – bývají invazivní, je také důležitým prognostickým faktorem, který souvisí s pozitivitou lymfatických uzlin u časných stádií. Šíření do pochvy, močové trubice, konečníku je známkou pokročilého onemocnění.

Lymfogenní - jde o nejčastější způsob šíření. Za regionální se považují uzliny tříselné, které se dělí na povrchové a hluboké. Povrchové mají 4 – 6 uzlin, hluboké 2 – 3. Postižení hlubokých pánevních uzlin bez postižení tříselných je časté.

Hematogenní – jsou pozdní a málo časté, většinou u pokročilých nádorů a u recidiv metastazujících do plic, jater, případně kostí. (Peters, Šlampa, 2007)

1.9 Staging

1.9.1 Hodnocení primárního nádoru, TNM klasifikace:

TNM klasifikace byla připravena z iniciativy Mezinárodní protirakovinové unie s podporou Světové zdravotnické organizace jako jednotný klasifikační systém, založený na stanovení rozsahu prvotního ložiska nádoru (T – tumor), stavu regionálních lymfatických uzlin (N – noduli) a přítomnosti či nepřítomnosti metastáz (M – metastasis). Tento systém umožňuje se značnou přesností definovat rozsah choroby pro každou oblast těla pacienta a pomáhá lékařům při plánování léčby, usnadňuje přesnější vyhodnocování léčebných výsledků, podává určité podstatné informace o prognoze a umožňuje též i výměnu informací mezi jednotlivými onkologickými centry. (Klener, 2002)

⁴Tabulka 1 Rozdělení do stádií podle TNM ⁴

TNM	
T1	omezen na vulvu nebo perineum
T1a	velikost ≤ 2 cm, stromální invaze ≤ 1,0 mm
T1b	velikost > 2 cm nebo stromální invaze > 1,0 mm
T2	dolní uretra, pochva, anus
T3	horní uretra, pochva, sliznice močového měchýře, rekta, fixace ke kosti pánve
N1a	1 - 2 metastázy < 5 mm
N1b	1 metastáza ≥ 5 mm
N2a	3 a více metastáz < 5 mm
N2b	2 a více metastáz ≥ 5 mm
N2c	extrakapsulární šíření
N3	fixované
M1	vzdálené metastázy

1.9.2 Hodnocení regionálních lymfatických uzlin:

Regionálními mízními uzlinami jsou uzliny tříselné a stehenní.

Tabulka 2 Stupně hodnocení infiltrace a velikosti metastáz ⁵

NX	regionální mízní uzliny nelze hodnotit
N0	v regionálních mízních uzlinách nejsou metastázy
N1	metastázy v regionálních mízních uzlinách
N1a	1-2 metastázy v mízních uzlinách, každá menší než 5 mm
N1b	1 metastáza v mízních uzlinách 5 mm nebo větší
N2	metastázy v regionálních mízních uzlinách
N2a	3 a více metastáz v uzlinách, každá menší než 5 mm
N2b	2 a více metastáz v mízních uzlinách 5 mm a větší
N2c	metastázy v mízních uzlinách s extrakapsulárním šířením
N3	metastázy ve fixovaných nebo ulcerovaných regionálních mízních uzlinách

1.9.3 Hodnocení vzdálených metastáz:

Nejčastější lokalizace vzdálených metastáz je v pánevních lymfatických uzlinách.

Tabulka 3 Hodnocení výskytu vzdálených metastáz ⁶

MX	vzdálené metastázy nelze hodnotit
M0	nejsou vzdálené metastázy
M1	vzdálené metastázy

⁴ Zdroj Petera, Šlampa, 2007

⁵ Zdroj Cibula, Petruželka, 2009

⁶ Zdroj Petera, Šlampa, 2007

1.10 Histopatologický grading

Slouží k rozlišení jednotlivých nádorů. Slouží k rozlišení jednotlivých nádorů. U stupně GX stupeň rozlišení nádoru nelze objektivně zhodnotit. Při stupni G1 můžeme nádor dobře rozlišit. Dalším stupněm v pořadí je G2. Při tomto stupni je nádor středně rozlišitelný. Poslední rozeznáváme stupeň G3, kdy je nádor buď velmi špatně rozlišitelný, nebo je nerozlišitelný. (Petera, Šlampa, 2007)

1.11 Terapie – léčebná strategie

Léčebné možnosti a výsledky závisí na stadiu onemocnění, histologickém typu, věku, klinickém stavu pacientky a vyžaduje značnou individualizaci, která vychází z předléčebných prognostických faktorů. Dále z předoperačního vyšetření a vyhodnocení spádových mízních uzlin a pooperačního vyhodnocení kompletního histopatologického nálezu v primárním nádoru a uzlinách. Bezpečnostní okraje u odříznutí menší než 8 mm bývají vždy považované za dosti rizikové. Mohou totiž často vznikat lokální recidivy čili opětovný růst nádoru. Základní léčebnou modalitou pro většinu vulvárních karcinomů je chirurgický výkon. Radikalita provedeného výkonu záleží na stadiu onemocnění, histologickém typu, lokalizaci, velikosti ložisek, věku a stavu pacientky. Jedná se o výkon problematický a technicky velmi náročný, musí se provádět pouze na specializovaných pracovištích. I přes pokrok operační techniky je stále zatížen vysokým procentem morbidit a mortalit. K posunu došlo v odstraňování lymfatických uzlin ve smyslu méně mutilujících výkonů ve vulvě, na uzlinách a k tomu se naštěstí přizpůsobila i radioterapie. V posledních letech se provádí tzv. peroperační detekce sentinelové lymfatické uzliny – tedy první spádové uzliny, do které vede lymfa od nádorového ložiska. Do ložiska nádoru se před operací aplikuje patentová modř spolu s radiokoloidem technecia. Sentinelová uzlina se zbarví do modra a pomocí speciální gamasondy může být detekována peroperačně při odstranění lymfatických uzlin z třísel. Pokud nenajdeme při histopatologickém zpracování nádorové buňky v této uzlině, tak je velká pravděpodobnost, že nedošlo k disseminaci nádorových buněk do dalších lymfatických uzlin a dále do organismu. (Petera, Šlampa, 2007)

1.11.1 Operační léčba

Během operace operatér provádí širokou excizi nebo prostou vulvektomií. Ta je ovšem akceptovatelná pouze u tzv. stadia 1A, kde je invaze nádoru maximálně do 1 mm bez angioinvaze, nepostížený okraj musí být nejméně 5 milimetrů. Obvyklým standardním výkonem u karcinomu vulvy u stadia 1A s angioinvazí, 1B a 2 se stala radikální vulvektomie

s oboustranným odstraněním lymfatických uzlin v tříslech. Oproti tomu u lateralizovaných lézí lze provést pouze radikální hemivulvektomie nebo radikální excizi s odstraněním lymfatických uzlin v tříslech. Volný okraj resektátu musí být nejméně 8 milimetrů. U známých rizikových faktorů je indikována pooperační radioterapie. V současné době se u pacientek s vysokým operačním rizikem jako alternativa odstranění lymfatických uzlin v tříslech provádí úplné vyjmutí sentinelové uzliny, která se současně označena modří a radiokoloidem ^{99}Tc . V případě pozitivivity sentinelové uzliny je indikováno oboustranné odstranění lymfatických uzlin v tříslech. Vyšší stadia karcinomu vulvy jsou už indikována k primární radioterapii, eventuálně je možné provést ve vybraných případech stadia 3 exenteraci. (Peters, Šlampa, 2007)

1.11.2 Radioterapie

1.11.2.1 Technika plánování radioterapie

Technika plánování se provádí v supinační poloze na zádech s koleny od sebe a zároveň patami při sobě. Této poloze se lidově říká tzv. poloha žáby. Plánuje se dále na RTG simulátoru, plánovacím CT s použitím 3D plánovací konzoly, 3D-CRT (APPA) 45-50Gy – vulva / vulva + třísla, boost 1 elektronové pole – na vulvu/třísla, IMRT – pánev 45-50Gy

Konkrétní techniky plánování jsou dvě:

1.) PTV 1 – Jedná se o 2 protilehlé předozadní a zadopřední nestejně váhově zatížené pole zahrnující vulvu a regionální uzliny. Pokud jsou pozitivní tříselné uzliny, nebo je tumor uložen centrálně, lze do PTV 1 zahrnout i dolní pánevní uzliny. Hranice ozařovacích polí jsou obvykle vymezena. Kraniální hranice je 1 – 2 centimetry nad dolním okrajem sakroiliakálního skloubení, kaudální okraj 2 – 3 centimetry kaudálně od vulvy. Laterální zahrnuje lymfatickou oblast třísel. Energie brzděného záření bývá mezi 6 – 18 MeV. Používá se individuální vykrytí močového měchýře. V případě potřeby lze použít bolus z tkáněkvivalentního materiálu v oblasti vulvy.

2.) PTV 2 – Jedná se o zmenšený objem, na který se cíleně ozařuje. Nejčastěji se zde používá přímé elektronové pole nebo kombinace dvou a více polí. Energie svazku záření se určuje podle CT plánovacího vyšetření. Obvykle se září vulva 6 – 9 MeV a třísla 16 – 20 MeV. Jako boost, což znamená cílené ozáření, lze použít intersticiální brachyradioterapii. Cílovým

ozařovacím objemem je vulva, tříselná krajina či pánevní uzliny nebo všechny tři oblasti zároveň.

V průběhu radioterapie se provádí pravidelné kontroly nastavení portálovým snímkováním, ověření dávky pomocí in vivo dozimetru. Při lokalizaci cílových objemů je vhodné použít kontrastních značek, kterými můžeme označit jizvy, snadno hmatatelné uzliny a tumorózní okraje. Je potřeba vypracovat trojrozměrný plán a posoudit distribuci dávky v celém objemu. K dosažení optimálního rozložení dávky na vulvu a uzliny používáme bolusy a kompenzační klíny. (Šlampa, Petera, 2007)

1.11.2.2 Samostatná radioterapie

Samostatná radioterapie či případně chemoradioterapie nádoru vulvy není v současnosti považována zrovna za metodu volby. Provádí se u pacientek s pokročilejším stádiem onemocnění, u kterých není možnost operačního řešení pro lokální rozsah nemoci. Radioterapii lze zvolit jedině v případě, že pacientka odmítne chirurgický výkon u centrálního poškození, které vychází z poštváčku či šířící se ke konečníku. Malé léze jsou třeba zářit dávkou 60 – 65 Gy. Větší nádory se ozařují dávkou 65 – 70 Gy. V určitých vybraných případech se radioterapie kombinuje s chemoterapií. (Petera, Šlampa, 2007)

1.11.2.3 Neadjuvantní (předoperační) radioterapie

Pacientky s pozitivními a hlavně fixovanými tříselnými uzlinami či pokročilým nádorem vulvy mívají prospěch z předoperačního neadjuvantního ozáření dávkou 45 – 50 Gy. S rozvojem moderní ozařovací techniky se zdokonaleným plánováním zevní radioterapie lze dosáhnout velmi optimálního rozložení dávky v cílovém objemu. Očekáváme obvykle zhodnocení přínosu konkomitantní neadjuvantní radioterapie pro zlepšení operativnosti pokročilých stádií onemocnění. (Petera, Šlampa, 2007)

1.11.2.4 Adjuvantní (pooperační) radioterapie

Indikace k pooperační adjuvantní radioterapii vyplývají ze zhodnocení kvality a rozsahu proběhlé operace a z analýzy získaných informací z podrobného histopatologického vyšetření. Jde o situace, kde máme 2 a více pozitivních uzlin, uzliny s extrakapsulárním šířením nádoru, nádor větší než 4 cm, lokálně pokročilé nádory T3, T4, resekcí okraj větší než 8 mm, hloubka invaze menší než 5 mm, lymfangioinvaze, angioinvaze, neradikální chirurgický výkon. (Petera, Šlampa, 2007)

1.11.2.5 Paliativní radioterapie

Provádí se u nemocných ve špatném celkovém stavu, při rozsevu nádorového onemocnění nebo u příliš lokálně pokročilého nádoru. Cílový objem, dávka i technika (provádí se zevní nebo brachyradioterapii) bývají určeny individuálně podle rozsahu nádorového onemocnění, případně celkového stavu nemocných. (Petera, Šlampa, 2007)

1.11.2.6 Frakcionace a dávka záření

Při léčbě ionizujícím zářením provádíme standardní frakcionaci 5krát 1,8 – 2 Gy ve všech polích. Denní frakci 1,8 Gy volí obvykle lékař z důvodu snížené tolerance kůže v dotyčné oblasti. U mladších žen lze používat frakcionace 2 Gy při ozařování uzlin. Pokud lékař během operaci provedl disekci tříselných uzlin a 2 nebo více uzlin bylo infiltrováno nádorovým bujením, aplikujeme pooperační ozáření o dávce 50 Gy během 5 – 6 týdnů. Boost 6 – 10 Gy může být doplněn elektrony o síle dle hloubky uložených uzlin. Pokud i nadále existují objemné rezidua, je nutné zvýšit dávku redukováným polem až na 65 Gy. Pokud jsou postiženy pánevní lymfatické uzliny, je nutné aplikovat alespoň 60 Gy.

U adjuvantního ozáření vulvy je třeba aplikovat 50 Gy/5,5 – 6 týdnů a boost 10 – 15 Gy přímým vaginálním polem nebo případně lze použít intersticiální brachyterapii na pozitivní okraje. (Petera, Šlampa, 2007)

1.11.2.7 Rizika radioterapie karcinomu vulvy

Často vzniká vlhká deskvamační radiodermatitida od 3. – 4. týdne ozařování. Deskvamační radiodermatitida je téměř pravidelným jevem při ozařování oblasti vulvy a tříselných uzlin. Pacientky s karcinomem vulvy mají totiž téměř vždy zhoršenou trofiku kůže v genitotříselné oblasti. Někdy je to způsobeno dlouhodobou inkontinencí moče nebo po opakovaném odstranění nádoru. Po dobu ozařování i v době po ukončení ozařování je potřeba doporučovat pacientkám adekvátní ošetřování postižené oblasti. Pokud nejde o komplikovanější postradiační reakci, kde by mohla vniknout infekce, tak se časná postradiační dermatitida zahojí do 1 měsíce po ukončení radioterapie.

Méně často, avšak o to je závažnější, vzniká osteoradionekroza krčku femuru nebo i stydké kosti. Tento stav může nastat u přibližně 5 % případů i u dobře zvolené ozařovací techniky. (Šlampa, Petera, 2007)

1.11.3 Chemoterapie

Chemoterapie nepatří k základním léčebným modalitám. Využívá se k potenciaci účinku radioterapie nebo u pokročilých a recidivujících onemocnění. Je také možné ji užívat jako neadjuvantní u pacientek s lokálně pokročilým karcinomem vulvy za účelem zmenšení nádoru.

Chemoterapie se podává s neadjuvantním záměrem u pacientek s lokálně pokročilým karcinomem vulvy z důvodu toho, že chirurgické řešení karcinomu vulvy by znamenalo provést rozsáhlé chirurgické výkony na vulvě. Cílem je zmenšit nádor a následně operovat, případně zahájit radioterapii. Další indikací je systémová léčba generalizovaného onemocnění s nejčastějším metastatickým rozsevem do plic. Zde je hlavní důvod a záměr chemoterapie zlepšit kvalitu života pacientky. Další indikací chemoterapie je potenciace účinku radioterapie. Aplikací chemoterapie se zabývají specializovaná pracoviště onkologie.

Užívají se tyto chemoterapeutické režimy. U spinocelulárních karcinomů se nejčastěji používá cisplatina, která se užívá jak k potenciaci účinku radioterapie, tak jako samotný lék nebo v kombinaci s jinými cytostatiky během léčby pokročilejších a recidivujících stádií onemocnění. Zjistilo se, že nejúčinnějším režimem u pokročilých nádorů vulvy jak pro neadjuvantní nebo paliativní záměr je kombinovat cisplatinu s 5 - fluorouracilem. Podle vydané literatury dosahuje tato zvolená léčebná kombinace podaná před operací pokročilých nádorů vulvy léčebné odpovědi na 100%.

U vzácnější skupiny karcinomů vulvy jako jsou adenokarcinomy, se využívají podobné režimy jako u adenokarcinomů endometria, případně vaječníků. Základem i nadále zůstává derivát z platiny v kombinaci s taxany nebo antracykliny. (Cibula, Petruželka, 2009)

Recidivující onemocnění – uplatňuje se postup založený na kombinaci všech léčebných modalit (operace, chemoterapie, radioterapie) v závislosti na věku pacientky, rozsahu, charakteru recidivy a předchozí léčbě.

Celkově je však chemoterapie u karcinomu vulvy málo využívána kvůli ohledu na věk pacientek, ve kterém se tyto pokročilé nádory vulvy vyskytují. (Peters, Šlampa, 2007)

1.12 Sledování po léčbě

První kontrola nastává obvykle měsíc po léčbě, dále po 3 měsících v prvních 2 letech. Následuje sledování během následujících 3 let po 6 měsících a dále už jen 1krát ročně.

Sledování probíhá ve spolupráci s gynekologií. Kutní a chronické změny bývají vyhodnoceny lékařem podle stupnice v radioterapeutickém modu nemocničního informačního systému. (Šlampa, 2007)

1.13 Prognóza

Mezi významné prognostické faktory patří věk, celkový stav pacientky, staging nádoru, histologický typ nádoru, grading, velikost a tloušťka nádoru, hloubka stromální invaze, přítomnost nádorové lymfangioinvaze, postižení lymfatických uzlin (lokalizace, počet). Prognosticky je horší typ II, díky přítomnosti aneuploidie nádorových buněk. Lepší prognóza bývá u lymfoplazmocytární infiltrace tumoru. (Cibula, Petruželka, 2009)

Lepší prognóza bývá u basocelulárního a verukózní karcinomu. Velikost nádoru do 2 cm představuje 78% šanci na pětileté přežití. Nádor o průměru 6 – 8 cm představuje už jen 33% šanci na pětileté přežití. Dále závisí na stavu regionálních mízních uzlin. Stav N0 mívá 65% šanci na pětileté přežití. Ovšem pacientky svíce než 4 pozitivními uzlinami mají jen 18% šanci na pětileté přežití

Velikost nádorové léze, hloubka invaze nádoru, histologicky podtyp, přítomnost angioinvaze a lymfangioinvaze bývají v drtivé většině případů propojeny s výskytem metastáz v uzlinách. S tím souvisí pochopitelně i celková prognóza. (Šlampa, 2007)

1.14 Charakteristika práce a odpovědnosti radiologického asistenta

Radiologický asistent provádí:

1.) Specializované diagnostické a terapeutické výkony v radiační onkologii bez odborného dohledu na díky specializované či zvláštní odborné způsobilosti,

2.) Radiologické zobrazovací postupy pro plánování a ověřování léčby. Patří sem:

a.) Plánovací CT

Po vstupním vyšetření následuje zaměření na tzv. simulátoru. Jedná se o rentgenový přístroj, který simuluje ozařovací podmínky. Zde je stanovena oblast, která se bude ozařovat. S co největší přesností radiologický asistent na kůži pacientky nakreslí vodou nesmyvatelnou barvou značku, které je nutno zachovat až do následující návštěvy. V určitých případech může být na simulátoru vyrobena speciální plastová fixační maska, která zajistí stále stejnou polohu při ozařování. Používá se například u nádorů v oblasti hlavy a krku nebo pánve. K nastavení

správné polohy mohou být použity i jiné pomůcky, například modrá fixační podložka pod dolní končetiny, která je zobrazena v příloze B na obrázku 5 na straně 56. Poté bude zpravidla následovat tzv. plánovací CT.

Plánovací CT vyšetření je nutné k naplánování způsobu ozáření a k přesnému výpočtu dávky. V některých případech může být podána i rentgenkontrastní látka. Po vyšetření předem určené oblasti se jednotlivé skeny přenesou do počítače, který slouží pro plánování léčby zářením. Lékař v počítači stanoví oblast, která bude ozařována, a také okolní struktury, které je třeba před zářením co nejvíce chránit. Jde například o míchu, plíce, střevní kličky, konečník, močový měchýř, apod. Poté radiologický fyzik připraví optimální ozařovací plán. Následně provede kontrolní měření. Celý tento proces trvá několik dnů. CT simulátor je vyobrazen na v příloze A na obrázku 4 na straně 55.

b.) On Board Imaging system (OBI)

Lineární urychlovač může být vybaven tzv. On Board Imaging systémem (OBI). OBI slouží pro ověřování polohy pacienta pomocí kilovoltového svazku záření umístěného kolmo k ose megavoltového svazku lineárního urychlovače. OBI umožňuje provádět radioterapii řízenou obrazem (IGRT) a je využíván zvláště pro ozařovací metody IMRT a RapidArc. OBI lze použít v režimu 2D - 2D nebo v režimu Cone Beam CT pro získání objemových dat. Korekci polohy pacienta získanou těmito metodami lze provést vzdáleným ovládním ozařovacího stolu z ovladovny lineárního urychlovače, stejně tak lze vzdáleně ovládat pohyb ramen OBI. On Board Imaging systém významně přispívá k přesnému uložení pacienta a tím ke zvýšení kvality radioterapie. Zařízení pro OBI je zobrazeno v příloze E na obrázku 8 na straně 59.

c.) CBCT

Je zkratka pro Cone Beam Computed Tomography. Klasické CT skenery využívají RTG paprsek ve tvaru vějíře a relativně úzký detektor či multidetektor. Okolo snímaného objektu rotují. U CBCT skenerů je naopak využíván RTG záření ve tvaru kužele a detektorem je čtverec. Tradiční CT okolo pacienta rotují vícekrát, u CBCT systému postačí jedna 180°, 360° případně 270° rotace. Obrázek zařízení CBCT se nachází v příloze E na obrázku 8 na straně 59.

Hlavními výhodami CBCT oproti CT pro dentální a obličejové skeny jsou výrazně nižší dávka, vyšetření trvá kratší dobu, a tudíž je i levnější, má lepší rozlišení a více detailů.

Nevýhodami jsou zejména nižší dynamická škála snímačů a neschopnost zobrazit tzv. Hounsfieldovy jednotky.

d.) EPID

EPID je zkratka pro portálové snímkování, anglicky řečeno electronic portal imaging device. Na ozařovně bývá prováděno pomocí křemíkového detektoru, který se nachází na gantry lineárního urychlovače. Po napolohování pacientky na ozařovacím stole radiologický asistent provede 2 snímky v na sebe kolmých rovinách. Potom se obraz na portálových snímcích musí přesně srovnat s referenčními snímky plánovacího systému. Poté je digitálně rekonstruovaný rentgenový snímek vygenerován v plánovacím systému z CT obrazů. Srovnání digitálně rekonstruovaného obrazu s aktuálním obrazem se může provádět automaticky nebo manuálně. Rozdíly v pozici jsou číselně vyjádřeny v osách anterior-posterior, superior-inferior a right-left .

3.) Činnosti, které souvisí s radiační ochranou jako například ochrana časem, vzdáleností, stíněním. Co nejméně času stráveného u zdroje ionizujícího záření, pokud možno co nejdále od zdroje (užívání dálkového ovládání) a užívání ochranných pomůcek (dozimetr, olověná zástěra, ochranný štít, ovládání ve stíněné ovladovně).

4.) Ve spolupráci s lékařem se podílí na léčebné péči, dohlíží na nekomplikovaný průběh radioterapie

5.) Metodické, vzdělávací, případně výzkumné úkony,

6.) Jednotlivé lékařské ozáření podle ozařovacího předpisu, který je schválený lékařem, který disponuje specializovanou způsobilostí v oboru radiační onkologie.

Radiologický asistent dále zodpovídá za léčebnou aplikaci ionizujícího záření a poskytuje specifickou ošetrovatelskou péči, která souvisí s radiologickými výkony.

Během praktické části léčebných aplikací ionizujícího záření na ozařovněch:

1.) Ovládá ozařovací a jiné přístroje, zdroje ionizujícího záření (lineární urychlovač, CBCT, C-rameno při brachyterapii),

2.) Provádí kontrolu totožnosti pacienta před každým ozáření a zodpovídá za ni,

- 3.) Při prvním nastavení odpovídá s lékařem za nastavení správné strany při ozáření párových orgánů,
- 4.) Dále zodpovídá za správné užití fixačních pomůcek a za správné a pečlivé nastavení pacienta do ozařovací polohy před každým ozářením,
- 5.) Při potížích, nezvyklých reakcích a nápadné změně celkového stavu u ozařovaných pacientů neprodleně informuje lékaře,
- 6.) Vede pečlivé záznamy v ozařovacím protokolu o každém provedeném ozáření pacienta,
- 7.) Sleduje chod přístrojů, případné problémy hlásí technikovi,
- 8.) Hodnotí verifikační snímky, portálové zobrazení, CT zobrazení na ozařovacím přístroji,
- 9.) Sleduje kamerovým systémem pacienta během vlastního ozařování,
- 10.) Provádí zkoušky provozní stálosti podle svých kompetencí,
- 11.) Zodpovídá za správné udržování značek na kůži pro nastavení pacienta do ozařovací polohy.
- 12.) Poskytuje zdravotní péči v souladu s platnými právními předpisy a standardy,
- 13.) Pracuje s nemocničním informačním systémem,
- 14.) Vede důsledně zdravotnickou dokumentaci,
- 15.) Pracuje s citlivými daty ozařovaných pacientů, podléhá lékařskému tajemství
- 16.) Důsledně dbá na dodržování hygienicko-epidemiologického režimu,
- 17.) Podílí se na přípravě léčebných a ošetrovatelských standardů,
- 18.) Poskytuje pacientovi informace v souladu se svou odbornou způsobilostí,
- 19.) Zajišťuje, aby lékařské ozáření nebylo v rozporu se zásadami radiační ochrany, a podílí se také na její optimalizaci, včetně zabezpečování jakosti,
- 20.) Provádí a vyhodnocuje zkoušky provozní stálosti zdrojů ionizujícího záření, souvisejících přístrojů ve všech typech zdravotnických radiologických pracovišť,

- 21.) Provádí edukaci pacienta z hlediska léčebného režimu, hygieny, prevence nežádoucích účinků
- 22.) Provádí základní bezpečnostní procedury,
- 23.) Provádí specifickou ošetrovatelskou péči, která souvisí s radiologickými výkony,
- 24.) Zvyšuje své odborné znalosti v oboru,
- 25.) Účastní se různých forem kontinuálního vzdělávání (školení, kurzy, přednášky....)

Dále je nutné uvést, že při zahájení ozařování u nového pacienta či při změně ozařovací techniky musí být vždy přítomen lékař, který provede důslednou kontrolu správného, vypsání ozařovacího protokolu a kontrolu správnosti nastavení pacienta. Pacient nesmí být nikdy ozářen, aniž by byl špatně vyplněný ozařovací protokol nebo by chyběl některý důležitý údaj ve zmíněném ozařovacím protokolu.

Radiologičtí asistenti na oddělení radiační onkologie jsou obvykle rozděleni do tří skupin kompetencí. Příslušnost k určité kompetenční skupině závisí na dosaženém vzdělání a podle činností, pro které byli interně nebo externě vyškoleni. Jsou to:

- a.) Radiologický asistent pod odborným dohledem bez předchozí praxe, bez registrace – vykonává léčebnou ozařovací techniku pod odborným dohledem a provádí specifickou ošetrovatelskou péči, poskytovanou v souvislosti s lékařským ozářením.
- b.) Radiologický asistent bez odborného dohledu s registrací – vykonává složitější terapeutické výkony v radiační onkologii bez odborného dohledu nebo speciální radioterapeutické výkony typu IMRT, IGRT, celotělové ozáření, radiochirurgie. Dále provádí činnosti obzvláště důležité pro radiační ochranu.
- c.) Radiologický asistent bez odborného dohledu s registrací a se specializací – vykonává kromě složitějších terapeutických výkonů také činnosti spojené s radiační ochranou, dále činnosti řídicí, kontrolní, metodické, koncepční, výzkumné a vzdělávací ve svém oboru. (Hynková, Šlampa, 2012)

V další části mé práce bych rád uvedl ve stručnosti důležitost dobrého vztahu a komunikace mezi radiologickým asistentem a pacientem.

1.15 Vztah a komunikace mezi radiologickým asistentem a pacientem

Náhly přechod ze zdraví do nemoci, obzvláště do u lidí té doby zdravých, znamená pro nově vážně nemocné pacienty poměrně velké množství neznámých, nových i skličujících situací. Pacienti mají mnohdy problém se s nimi vypořádat. Znamená to změnu dosavadního životního stylu, velké množství nových mezilidských vztahů s novými lidmi, hlavně zdravotníky, od kterých velmi často z počátku neví, co od nich můžou očekávat. Je všeobecně známo, že onkologicky nemocný zažívá silný stres. Maligní onemocnění mění rychle způsob psychického myšlení, prožívání a životní stereotypy každého onkologicky nemocného člověka.

Pacient přichází do nemocnice obvykle s nadějí a důvěrou v citelné zlepšení svého zdravotního stavu. Je to velmi důležitá věc pro vytvoření dobrého vztahu mezi radiologickým asistentem a pacientem. Pacient dochází na radioterapeutické pracoviště poměrně dlouhou dobu, 6 – 8 týdnů. Radiologický asistent má díky tomu poměrně dost času na vytvoření pozitivní vazby s ním. Jenže pouze za předpokladu, že se pacient v průběhu léčby bude setkávat se stabilním týmem 3-4 radiologických asistentů. Taková vazba na stálé zdravotníky pomůže pacientovi získat potřebnou důvěru, zbavit se ostychu a navázat kontakt s určitou důvěrou. Radiologickému asistentovi naopak tato vazba pomůže pacienta poznat, pochopit jeho emoce a obavy, podpořit ochotu svěřit se, porozumět pacientovi, projevit kromě vstřícnosti v neposlední řadě také empatii.

Pozitivně by také mělo působit na pacienta prostředí čekárny a ozařoven., které by mělo být vhodně upravené, čisté, vymalované pozitivními barvami. Uspořádání čekárny by mělo být takové, aby si pacient po svém příchodu mohl v klidu odložit oblečení a aby čas strávený čekáním smysluplně využil například četbou novin, časopisů či knih, sledováním televize nebo poslechem hudby. Dále je důležité mít v čekárně polici nebo stojany s edukačním materiálem.

Během edukace a předávání různých informací je důležité a potřebné, aby informace podával pouze jeden zdravotník, protože jen ten jeden zdravotník dobře ví, v jakém rozsahu je sám podal a jak na ně pacient reagoval, zda se dotazoval na určité věci či se nedotazoval. Poučení onkologicky nemocného pacienta se zapisuje do edukačních záznamů, které jsou obvykle součástí chorobopisu, případně ozařovacího protokolu. Během průběhu léčby se veškeré dotazy nebo obtíže pacienta zaznamenávají do zmíněného edukačního záznamu.

Při uvádění nemocných pacientů do prostředí jim neznámých ozařoven radiologický asistent vysvětlí pacientovi neznámé věci, poučí ho o jejich provozu a měl by posílit jeho přesvědčení o nutnosti léčby. Už od prvního okamžiku ubezpečí dotyčného, že v žádném případě nestojí proti svým potížím sám. Trpělivě a ochotně podpoří jeho ochotu se svěřit, vyslechne jej. Například informace o špatné situaci v rodině a z ní vyplývající problémy by mohla být důležitá pro další vzájemnou spolupráci. Na základě získané důvěry a vzájemného pochopení se můžeme uplatit individuální přístup k dotyčnému pacientovi. V průběhu léčby zaznamenává drobné i významné změny v chování pacienta a informuje lékaře o těchto změnách a jejich příčinách (např. rozchod s partnerem, úmrtí v rodině, špatné sociální zázemí a jiné). Tato vzájemná výměna informací podporuje oboustranný a kvalitní vztah. Pacient díky takové vazbě dokáže projevit své emoce, což je pro něj zpravidla velmi důležité kvůli vyrovnání se s nastalou obtížnou životní situací. Velikou podporou je i to, že radiologický asistent nemocného respektuje jako rovnocenného partnera a snaží se hovořit na určité úrovni jeho chápání, jednání a myšlení.

Při prvním setkání s pacientem na ozařovnách je důležité se slušně pozdravit a představit se. Každý zdravotník je povinen nosit vizitku se svým jménem na viditelném místě a naopak každý pacient má u sebe mít kartičku nebo čip s identifikačními údaji. Pacienta oslovujeme striktně jménem a titulem. Nikdy neužíváme zdvořilé nebo familiární oslovení. S pacientem bychom měli neustále udržovat oční kontakt a vždy využívat spisovného jazyka. Užití hovorové řeči je nevhodné. Kromě zdravotnického personálu a pacienta samotného se nesmí na ozařovnách vyskytovat a pohybovat cizí osoba bez pacientova svolení. Tudiž ani studenti by se bez pacientova svolení neměli na ozařovně pohybovat. Mělo by se tak respektovat pacientovo soukromí, na které má právo. Všichni zdravotničtí pracovníci musí dále dodržovat zásadu mlčenlivosti a informace o nemocných osobách jiným osobám nesdělují.

Během průběhu léčby je pacient trvale podporován v životních aktivitách přiměřených jeho zdravotnímu stavu. Aktivnímu sportovci doporučíme přiměřenou pohybovou aktivitu nebo relaxační cvičení. To ho může motivovat ke snaze hledat nový smysl života. Následně pak lze chápat, co stojí za pacientovou prosbou či stížností, o co mu skutečně jde. Zda jde o lež, díky které by získal některé výhody oproti jiným nemocným nebo o pravdivou upřímnou prosbu vzhledem k vyřešení svých naléhavých záležitostí. V takové nastalé situaci je radiologický asistent schopen pochopit, podpořit a ocenit jeho aktivní přístup k zodpovědné léčbě, protože jej dobře zná. Je schopen mu i nadále dodat odvalu, aktivizovat ho v rámci prevence apatie

nebo izolace. Takový vztah je pak mnohem otevřenější a pro vážně nemocného onkologického pacienta mívá velký význam, neboť upřímné slovo, zainteresovaný, individuální přístup, náklonnost, vcítění se, zájem, respektování a sympatie k jeho osobnosti se všemi jeho potřebami poskytuje kvalitní zázemí pro velmi náročnou léčbu ozařováním.

V dnešní době již není pochyb, že to jsou hlavně zdravotníci, kdo je zodpovědný za pacientův příznivý emocionální stav. Otevřenost, citlivé jednání a lidský přístup velmi pomáhá se nemocným vyrovnat s obtížnou životní situací. Když začne z práce nejen radiologických asistentů mizet profesionální a lidský přístup ke každému jednotlivci, tak lze de facto jejich funkci nahradit stroji nebo roboty. Navázání dobrého vztahu radiologický asistent – pacient brání nejen nedostatek času ale také profesionální deformace a nedostatek empatie. To je důvod, proč je nutné zdůrazňovat a podtrhnout důležitost, jedinečnost lidského kontaktu, vztahu pacienta a radiologického asistenta na všech pracovištích. (Hynková, Šlampa, 2012)

2 Praktická část

V praktické části této své bakalářské práce chci popsat postupně jednotlivé kroky radioterapie karcinomu vulvy a práci radiologického asistenta během celého procesu radioterapie.

Pacientka ve věku 75 let přišla od vyšetření z gynekologické ambulance do ambulantní části oddělení radioterapie Fakultní nemocnice Hradec Králové s podezřením na karcinom vulvy na pravém velkém stydkém pysku. Paní byla předem objednána.

Po příchodu do ambulance bylo provedeno v následujících postupných bedlivě zvažovaných krocích:

2.1 Vstupní vyšetření

2.1.1 Anamnéza

Lékař nejprve musí zjistit anamnézu, kterou odebere z rozhovoru s pacientkou. Jedná se o:

- 1.) Pracovní anamnézu – na jaké pracovní pozici pacientka pracovala
- 2.) Sociální a rodinnou anamnézu – kde, v čem a s kým žije, příčina úmrtí rodičů, případně partnera, sourozenců.
- 3.) Osobní anamnézu – léčené nemoci, prodělané nemoci, vyšetření a operace, pravidelnost menstruace před menopauzou, porody, potraty.
- 4.) Farmakologická anamnéza - jaké léky bere a jejich dávkování.
- 5.) Alergologická anamnéza - zjištěné alergie.
- 6.) Abusus – alkoholu, cigaret.

2.1.2 Klinické vyšetření

Lékař následně po odebrání anamnézy provedl tzv. somatické vyšetření - lékař pacientku vyšetřil pohledem a pohmatem na vyšetřovacím stole v ambulanci. Zjistil, že se jedná o nádor o velikosti 1x 0,5 centimetru. Následně rozhodl o odebrání vzorku krve na biochemické, hematologické vyšetření.

Výsledky biochemického rozboru krve na draslík, sodík, hořčík, ureu, kreatinin, bílkoviny, AST, ALT byly v normě. Taktéž hematologické vyšetření krve na hemoglobin, sérum, červené a bílé krvinky, krevní destičky apod. byly v pořádku.

2.1.3 Zobrazovací vyšetření

Lékař naordinoval pacientce ultrazvukové vyšetření tříselných uzlin a CT břicha a pánve z důvodu zjištění případných metastáz v tříselných lymfatických uzlinách a dutině břišní. Zdravotní sestra pacientku ihned objednala na zmíněná vyšetření.

Výsledky vyšetření byly:

Ultrazvuk třísel – lymfatické uzliny klidné, v normě, bez patologické rezistence, bez přítomnosti novotvaru.

Výsledkem vyšetření byl tedy normální nález.

CT břicha a pánve – vyšetření provedeno s podáním bolusu 90 mililitrů kontrastní látky Imeronu 400 intravenózně a 100 ml fyziologického roztoku k proplachu. Podání kontrastní látky tolerovala nemocná bez komplikací.

Vyšetření neprokázalo jasné známky diseminace v dutině břišní. Oblast malé pánve a pánevního dna není pro CT principiálně dobře přehledná, vyjádřit se k možné lokální recidivě spolehlivě nelze, stav po hysterektomii, drobná jaterní cysta, stav po drobné kompresi obratlových těl L1 a Th11.

Vzhledem k výsledku vyšetření CT břicha a pánve naordinoval lékař pacientce pro jistotu ještě vyšetření PET/CT. PET/CT neprokázalo aktivní nádorové ložisko.

2.1.4 Indikace k radioterapii

Vzhledem k uložení nádoru 1 centimetr kraniálně od rozšířené zadní komisury vpravo i vlevo, velikosti nádoru 1x0,5 centimetrů, negativní diseminaci do okolí a vzhledem k tomu, že se jedná o malý, ostře ohraničený, dobře diferencovaný dlaždicobuněčný tumor, určil lékař pooperační ozáření na oblast zevních rodidel letální dávkou 50 Gy/25 frakcí + boost 10 Gy/5 frakcí na lineárním urychlovači. Lineární urychlovač je zobrazen v příloze C na obrázku 6 strana 57.

Kontraindikace k radioterapii shledány nebyly.

2.2 Volba techniky radioterapie

Po uvážení všech aspektů léčby lékař určil techniku radioterapie na lineárním urychlovači ve dvou protilehlých předozadních AP/PA nestejně váhově zatížených polích s vykrytím, energií brzdného záření 8 MV. K ozařování použijeme urychlené elektrony. RTG terapie není vhodná z důvodu nízké energie záření pro tento typ nádoru. Brachyterapie bude indikována v případě opětovné recidivy nádoru. Hypertermii lékař nezvolil, protože karcinom vulvy dobře reaguje na zevní ozáření a hypertermie tedy není potřeba.

2.3 Zahájení plánování

Před zahájením plánování pacientku radiologický asistent vyfotí služebním fotoaparátem. Fotografie bude sloužit radiologickému asistentovi k základní identifikaci pacienta během plánování radioterapie a před každou jednotlivou frakcí během frakcionace ozařování. Pacientka dostane od radiologického asistenta identifikační náramek nebo čip, kterým se prokáže po příchodu na ozařovnu.

Následně se musí provést zadání pacientky do verifikačního systému. Lékař nebo pověřený radiologický asistent zadá do počítačového programu osobní údaje, hmotnost, výšku, věk, diagnózu a anamnézu konkrétní pacientky.

Dalším krokem je, že pacientka přijde v předem stanovený a domluvený termín na plánovací CT. Na plánovacím CT radiologický asistent podsuně pacientce pod nohy fixační polystyrenový vak, ze které pomocí vývěvového přístroje odsaje všechny vzduch. Tím vznikne fixační vak, ve kterém pacientka nemůže pohybovat dolními končetinami. Tím se eliminuje riziko nežádoucího pohybu během plánovacího CT. Dále radiologický asistent nalepí pacientce na podbříšek, do místa tříselných uzlin a na vulvu značky ze speciálního transparentního materiálu ve tvaru malých kuliček. Ty slouží k orientaci a zakreslení cílového objemu na plánovacím CT snímku, k odečtu posunů pacientkou při verifikaci a nastavení pacientky na ozařovacím stole v ozařovně. Poté se provede už samotné plánovací CT vyšetření. Následným krokem je vytvoření a srovnání základního pole na celou pánev. Tím se vytvoří izocentrum. Po dokončení tohoto, na přesnost náročného výkonu, radiologický asistent musí poslat přes počítač vytvořená pole do laserového systému. Vzápětí radiologický asistent zakreslí pacientce pomocí dřevěné špejle a speciální značkovací barvy čáry v mediální, longitudinální a vertikální rovině, které budou následně sloužit pro přesné nastavení pacientky při verifikaci před každým jednotlivým ozářením

2.4 Příprava ozařovacího plánu

Po provedeném plánovacím CT vyšetření lékař ve speciálním k tomu určeném počítačovém 3D programu provedl vykreslení cílových objemů a struktur. Pod pojmem cílové struktury se rozumí oblast GTV, CTV, PTV a určil techniku ozáření. Byla jím tzv. IMRT čili radioterapie s modulovanou intenzitou svazku záření, což je technika, která díky vykrývání rizikových struktur olověnými lamelami multileaf kolimátoru rizikové struktury šetří, protože na ně nedopadá tak silná dávka jako do místa primárního nádoru.

GTV je překlad z anglických slov gross tumor volume. Rozumí se tomu prokazatelný rozsah nádoru. Patří sem primární nádor, lymfatické uzliny a metastázy. CTV znamená po překladu z anglického jazyka klinický cílový objem neboli clinical target volume. Je to oblast s šířkou 1 centimetr, kde je možný pravděpodobný výskyt nádorových buněk. Zahrnuje lokální mikroskopické šíření, chirurgické okraje a regionální lymfatické uzliny. PTV znamená opět zkratku anglických slov tentokrát planning target volume neboli plánovaný cílový objem. Je to v podstatě zahrnutá oblast CTV + toleranční lem o šířce 1 centimetr. Oblast PTV ovšem představuje určité geometrické nejistoty (pohyby a změny velikosti nádoru, nejistoty v zaměření ozařovacích svazků (nastavení pacienta), odchylky přístroje. Velikost lemu závisí na klinické situaci, lokalizaci nádoru, zvolené ozařovací technice, strategii IGRT (nastavení vzhledem ke kostem, nastavení s využitím CBCT).

Lékař po vykreslení zmíněných cílových objemů vykreslil okolní rizikové struktury. Jsou to kosti, močový měchýř, konečník a esovitá klička tlustého střeva.

Po zakreslení cílových objemů a rizikových struktur provedl lékař výpočet ozařovacího plánu. Určil celkovou terapeutickou dávku 50 Gy/25 frakcí + boost 10 Gy/5 frakcí, přičemž musel zohlednit požadavky na cílové objemy GTV, CTV, PTV, kdy je potřeba, aby 95% dávky se dostalo do GTV a aby rizikové struktury močový měchýř, konečník, tenké a tlusté střevo dostalo co nejmenší dávku záření. Následně lékař pomocí dalšího počítačového programu provedl optimalizaci plánu a výpočet dávky jednotlivých cílových objemů a rizikových struktur. Jako poslední krok lékař poslal plán pomocí nemocničního softwaru radiologickému fyzikovi ke kontrole a zadání plánu do verifikačního systému.

2.5 Zadání plánu do verifikačního systému

Radiologický fyzik otevřel v nemocničním softwarovém systému připravený ozařovací plán, který mu poslal lékař ke kontrole. Z CT snímku musel nejprve zobrazit 1 předozadní,

následně 1 boční snímek pánve pacientky. Tyto dva snímky radiologický fyzik nezbytně potřebuje pro vykreslení kostěných struktur z DDR snímku. DDR snímek je digitálně rekonstruovaný rentgenogram, což je rekonstruovaný CT obrázek kostěných struktur. Radiologický fyzik obkreslil kostěné struktury pánve pacientky. Konkrétně to byly lopaty kosti kyčelní, kost stydká, otvory v kosti stydké, kost křížová a otvory v kosti křížové, hlavici kosti stehenní a tělo kostí stehenní. Po jejím vykreslení provedl radiologický fyzik celkovou kontrolu vypracovaného ozařovacího plánu. K vypracovanému ozařovacímu plánu neměl námítky, vše bylo správně zadáno a vykresleno a tak po krátké závěrečné poradě s lékařem radiologický fyzik odeslal tento vyhotovený snímek a plán do verifikačního systému, kde je uložen pro potřeby verifikace a ozařování pacientky během vlastní radioterapie a nadále archivován.

2.6 První frakce radioterapie

První frakce radioterapie proběhla během prvního týdne ozařování. Pacientka přišla v přesně dohodnutou dobu na první ozáření. Byla vyzvána, aby vstoupila do převlékací kabinky, kde se radiologický asistent vykonávající službu zeptal pro kontrolu identifikace na její jméno, příjmení, požádal o identifikační kartu pacientky a pokynul, aby si odložila oblečení od pasu dolů včetně spodního prádla. Dále se zeptal, jestli je pacientka vymočena a vyprázdněna. Pacientka odpověděla kladně. Po odložení oblečení mohla pacientka vstoupit na ozařovnu. Po uložení pacientky na ozařovací stůl (příloha D obrázek 7, strana 58) pokrytý papírovou podložkou do polohy na zádech se skrčenými a oddálenými dolními končetinami, které jsou zafixovány do nastavitelných gynekologických fixátorů dolních končetin, radiologický asistent mezitím provedl kontrolu lokalizace ozařovaného pole, který je na pravém velkém stydkém pysku. Zmáčknul na pendantu tlačítko room, kterým zhasnul většinu světel ozařovny. Tlačítky vrt (znamená ve zkratce vertikálně) a long (ve zkratce longitudinálně) nastavil pacientku do polohy, kterou určují verifikační lasery, které se zobrazí při zatemnění místnosti tlačítkem room. Znovu stisknutím tlačítka room radiologický asistent zapne plné osvětlení místnosti, zavěsí pendant a upozorní pacientku, aby se nehýbala. Odejde z ozařovny, zavře masivní ochranné dveře, pomocí tlačítek na ovládacím panelu vysune rentgenku a flat panel, kterým provede CBCT, pomocí kterého je potřeba provést reprodukci polohy z plánovacího vyšetření. Přivolaný lékař prohlédne, zhodnotí provedené CBCT a spojením obrazu z plánovacího CT a provedeného CBCT určí případný posun pacientky do přesné polohy k ozáření. Provede simulované ozáření a zverifikuje polohu izocentra. Radiologický

asistent v případě nepřesné polohy pacientky provede posun stolem nebo upraví polohu pacientky ručně podle potřeby. Po splnění všech těchto zmíněných úkonů se může začít se samotným ozářením.

2.7 Vlastní radioterapie

Pacientka přišla v pravidelnou dohodnutou dobu na další ozáření. Byla vyzvána, aby vstoupila do převlékací kabinky, kde se radiologický asistent vykonávající službu zeptal pro kontrolu identifikace na její jméno a příjmení, požádal o identifikační kartu pacientky a pokynul, aby si odložila oblečení od pasu dolů včetně spodního prádla. Dále se zeptal, jestli je pacientka vymočena a vyprázdněna. Pacientka odpověděla kladně, takže po odložení oblečení mohla pacientka vstoupit na ozařovnu. Neméně důležitým krokem je i kontrola počtu provedených, zbývajících frakcí. Po uložení pacientky na ozařovací stůl, který je pokrytý papírovou podložkou, do polohy na zádech se skrčenými a oddálenými dolními končetinami, které jsou zafixovány do nastavitelných gynekologických fixátorů dolních končetin, radiologický asistent mezitím provádí kontrolu lokalizace ozařovaného pole, který je na pravém velkém stydkém pysku. Může zkontrolovat případné nežádoucí účinky radioterapie. Bývají jimi nejčastěji suché olupování kůže, případně mokravé loupání kousků kůže s infekcí. Zde je důležité pacientku poučit o nutnosti časté sebekontroly, o nutnosti mazat postižené místo lékařem doporučenou masťou, šetrnou hygienou genitálu. Následně zmáčkne na pendantu tlačítko room, kterým zhasnul většinu světel na ozařovně. Tlačítka vrt (znamená ve zkratce vertikálně), med (ve zkratce mediálně) a long (ve zkratce longitudinálně) nastaví polohu stolu a tím i pacientku do polohy, kterou určují verifikační lasery, které se zobrazí při zatemnění místnosti tlačítkem room. Znovu stisknutím tlačítka room radiologický asistent zapne plné osvětlení místnosti, zavěsí pendant a upozorní pacientku, aby se nehýbala. Odejde z ozařovny, zavře masivní ochranné dveře, pomocí ovládacího panelu zverifikuje ozařovací pole. Poté následně ozařuje. Po ukončení ozáření, otevře masivní ochranné dveře, vejde do ozařovny, pomocí tlačítek vrt a long vrátíme ozařovací stůl do základní polohy. Potom pomůže pacientce vstát a propouští jí domů. Pomůcky v podobě fixačních gynekologických ramen musí radiologický asistent uklidit a připraví stůl pro další pacientku nebo pacienta.

2.8 Nežádoucí účinky radioterapie

Nežádoucí účinky radioterapie jsou rozděleny na celkové a místní. Mezi celkové nežádoucí účinky patří slabost, únavu, nevykonnost a nevolnost. Jsou poměrně časté. U sledované pacientky se projevila několikrát chvilková slabost, únava. Více celkových příznaků se během

radioterapie u sledované pacientky nevyskytlo. Během procesu radioterapie se střídaly stavy slabosti a únavy se stavy bez obtíží.

Nežádoucích účinků radioterapie je naštěstí poměrně málo. K místním nežádoucím účinkům radioterapie se řadí erytém, suchou deskvamaci (olupování kousků kůže), vlhkou deskvamaci (léze kůže s častou infekcí), což se kvalifikuje jako změny akutní. U sledované pacientky se projevil zmíněný erytém a suchá deskvamace. Při těchto problémech radiologický asistent doporučil pacientce, aby se vyhnula mechanickému, fyzikálnímu a chemickému dráždění pokožky v místě nežádoucí reakce. Naopak je potřebný zvýšený hygienický režim, vzdušnění pokožky.

Erytém a suchou deskvamaci lze snadno odstranit potíráním kůže vepřovým sádlem nebo přípravkem s Panthenolem, což bylo pacientce radiologickým asistentem taktéž doporučeno. Pro úplnost informací uvádím, jak lze vlhkou deskvamaci léčit. Vlhkou deskvamaci lze léčit obklady s borovou vodou, bylinnými odvary s heřmánkem či řepíkem, slabým roztokem hypermanganu. Na takto ošetřené plochy se užívá Flamigel, mastný tyl, mastný tyl s chlorofylem, hydrokoloidní pasty, hydroaktivní koloidní gelové krytí, absorpční krytí, v indikovaných případech vodný roztok genciánové violeti, sedací koupele s bylinnými odvary či hypermanganem.

Mezi pozdní změny se řadí atrofie, fibróza, změny pigmentace, suchost či případně teleangiektázie. Tyto problémy se u sledované léčené pacientky neobjevily. Jen pro úplnost uvádím, jak se mohou pozdní příznaky radioterapie léčit. Je u nich vhodné kůži promazávat krémy s vitamínem E a užívat Apipanthen(pěna s propolisem a Panthenolem). Apipanthen regeneruje, zvláčňuje kůži, působí proti jejímu vysoušení. Ještě je možné užívat Mepiform, což je přípravek, který změkčuje jizvy.

2.9 Diskuze

Karcinomy vulvy jsou dobře léčitelné, pokud jsou diagnostikovány v časném stádiu onemocnění. V naší populaci se většinou setkáváme s nádory pokročilými, kdy i jejich léčba je méně úspěšná a také složitější. Prognostické faktory u karcinomu vulvy jsou dnes poměrně velmi dobře definovány pomocí stagingu a na základě jejich znalostí by měl být sestaven individuální léčebný plán pro každou nemocnou, který lze v případě náhlých komplikací nebo případně určité změně léčby opět individuálně a citlivě měnit.

Metastázy v lymfatických uzlinách jsou nejdůležitějším prognostickým faktorem. Jejich přítomnost v tříselných uzlinách automaticky snižuje vyhlídky na dlouhodobé přežití minimálně o polovinu. Velikost nádoru, hloubka invaze, histologický podtyp a stupeň lymfangioinvaze či angioinvaze úzce souvisí s výskytem metastáz v regionálních lymfatických uzlinách a tím i s prognózou. Šíření nádoru do uretry, vaginy či anální krajiny zvyšuje incidenci uzlinového postižení a tím i zhoršuje prognózu. Angioinvaze je dalším rizikovým faktorem, který zvyšuje pravděpodobnost postižení lymfatických uzlin. Doktor Homesley, americký lékař - chirurg, sledoval tento faktor v souboru 272 žen. Při nálezů angioinvaze prokázal 65% postižení uzlin. Nebyla-li prokázána angioinvaze, pozitivní uzliny byly přítomny v 17%. Přes nejednotnost názorů na posuzování diferenciací nádorů, radiační onkologové obvykle potvrzují zvýšené riziko uzlinového postižení se stoupajícím gradingem. Pacientky s pozitivními, zejména fixovanými tříselnými uzlinami a pokročilým nádorem vulvy, mohou mít prospěch z předoperačního neoadjuvantního ozáření.

Vznik pozdních postradiačních změn, kterými bývají nejčastěji fibróza vulvy, nekróza, atrofie, závisí na velikosti denní frakce a celkové dávce záření. Některými radiačními onkology je proto doporučováno snížit jednotlivou dávku frakce na 1,75 Gy. Celková dávka by neměla přesáhnout 65 Gy. Pokud po této dávce zůstává na vulvě nádorové reziduum, je nutné jej odstranit chirurgicky.

3 Závěr

Ačkoliv není karcinom vulvy v naší populaci častým nádorovým onemocněním, které se vyskytuje často u žen ve vyšším věku s řadou přidružených onemocnění, tudíž je nádorovým onemocněním poměrně vzácným. Nemocné pacientky bohužel často přicházejí na vyšetření již v pokročilém stádiu nádorového onemocnění. Díky tomu asi polovina žen na karcinom vulvy zemře i to i přesto, že diagnostika k odhalení karcinomu vulvy je poměrně snadná, rychlá. Bohužel se často tváří jako obyčejný gynekologický zánět a ženy jej mohou snadno přehlédnout nebo podcenit. Následky jsou ovšem v mnoha případech až fatální. Tím se stává terapie karcinomu vulvy složitějším a náročnějším úkonem lékařů, radiologických fyziků, radiologických asistentů. Nevyléčený karcinom vulvy je pro pacientky velmi zatěžující, traumatizující. Vzniká bolest, krvácení, otoky, tvorba píštělí mezi gynekologickými orgány, okolím (samovolný únik moči, stolice pochvou). Přináší s sebou značné fyzické i psychické utrpení pro své nositelky. Proto je bezpodmínečně nutné od samého začátku, kdy byla diagnóza lékařem stanovena, postupovat zcela profesionálně, taktně, promyšleně, individuálně a racionálně k dosažení co nejlepšího léčebného výsledku. Je velmi nutné, aby léčba byla individualizována podle prognostických faktorů a zároveň aby byla prováděna pouze na speciálně k tomu zařízených a vybavených, jak technicky tak personálně, pracovištích radioterapie. Radioterapie totiž představuje nedílnou součást terapie karcinomů vulvy, jelikož podstatně snižuje výskyt lokálních uzlinových metastáz, i když je také zároveň provázena časnou postradiační reakcí či komplikacemi, se kterými si ale v současné době personál v podobě radiačních onkologů a radiologických asistentů na radioterapeutických pracovištích umí poměrně snadno poradit.

V dalším kroku bych chtěl upozornit na to, jak je radiologický asistent během léčby nezbytně potřebný a nezastupitelný. Radiologický asistent představuje během radioterapie pro pacienty jakéhosi průvodce, rádce, kontaktní osobu během terapie, kontrolora a partnera. Často si laická veřejnost myslí, že je jím lékař. Opak je pravdou. Lékař vidí a pracuje s pacientem nebo pacientkou pouze na začátku a na konci léčby. Během léčby téměř všechny úkony, kompetence spadají na hlavu radiologického asistenta a proto musí být člověk na pozici radiologického asistenta velmi zodpovědný, taktní a všímavý člověk. Lékař je upozorněn v případě výraznějších komplikací a obtíží. Za každý provedený úkon a postup při práci s pacienty během procesu radioterapie si radiologický asistent plně zodpovídá a platí pravidlo, že chyby se neodpouštějí. Radiologický asistent nejenže je průvodcem pacienta při léčbě

rakoviny. Musí pacienta při každé návštěvě kontrolovat, jestli dodržuje léčebný režim, jeho psychický a fyzický stav a zdali dodržuje pokyny lékařů či radiologických asistentů. Během terapie se stává postupem času i kontaktní osobou. Pacient se na něj může kdykoliv bez obav na cokoliv zeptat a požádat o radu, případně pokud má nějaký zdravotní problém, může požádat o konzultaci s lékařem. Dalším neméně důležitým faktem zůstává, že radiologický asistent představuje důležitou osobu pro kontrolu pacienta ohledně hygieny, mazání oblasti ozařování, dodržování léčebného režimu, kontroly nežádoucích účinků.

Ještě jsem se nezmínil o důvodu výběru tématu bakalářské práce. Téma radioterapie karcinomu vulvy – úloha radiologického asistenta jsem si vybral z důvodu vzácného výskytu tohoto karcinomu. Podle mého názoru je jednoduché zpracovat bakalářskou práci o tématu či postupu, které se na pracovištích provádí dnes a denně. Pro mě je to tudíž obyčejný stereotyp. Kdežto sehnat potřebné informace o karcinomu vulvy a zpracovat je do výsledné formy v podobě bakalářské práce už je přece jenom o něco méně jednoduché a pro mě tudíž zajímavější a zároveň i další důvod výběru. Existuje mnoho publikací, učebnic a pojednání o spoustě typů karcinomů. Co jsem se stačil přesvědčit, tak karcinom vulvy je v mnoha případech v různých publikacích zmíněn jen okrajově, neúplně nebo vůbec zmíněn není. Je jen málo knih, kde je tato problematika popsána podrobně. Což mě utvrzuje v názoru, že touto prací alespoň trochu přispějí k rozšíření dostupnosti zmíněného tématu pro další studenty či odbornou veřejnost.

V úplném závěru mé práce musím zmínit zhodnocení mé čtyřtýdenní praxe na oddělení radioterapie Fakultní nemocnice Hradec Králové. První den na praxi jsem měl obavy, jak zvládnu se zadaptovat na zdejší pracovní prostředí, systém práce a požadavky personálu. Díky lidskému a profesionálnímu přístupu všech lékařů, radiologických asistentů a radiologických fyziků se obavy brzy rozplynuly. Potkal jsem zajímavé lidi jak v řadách personálu, tak v řadách pacientů, měl jsem možnost se seznámit s pracovními postupy a organizací práce na zdejším pracovišti a v neposlední řadě si odnést spoustu poznatků a vědomostí, které jsem mohl využít i ve své bakalářské práci. Zdejší pracoviště s personálem je podle mého názoru na špičkové úrovni nejen díky vybavenosti pracoviště potřebnými přístroji a pomůckami ale zajisté i díky zdejšímu kvalifikovanému personálu, který se snaží dát do své práce i kus sebe. Napovídá tomu například i skutečnost, že během jednoho dne se na tomto pracovišti vystřídaly 2 televizní štáby, které natáčely reportáže o úspěších zdejšího pracoviště v boji proti nádorům mozku.

4 Použitá literatura

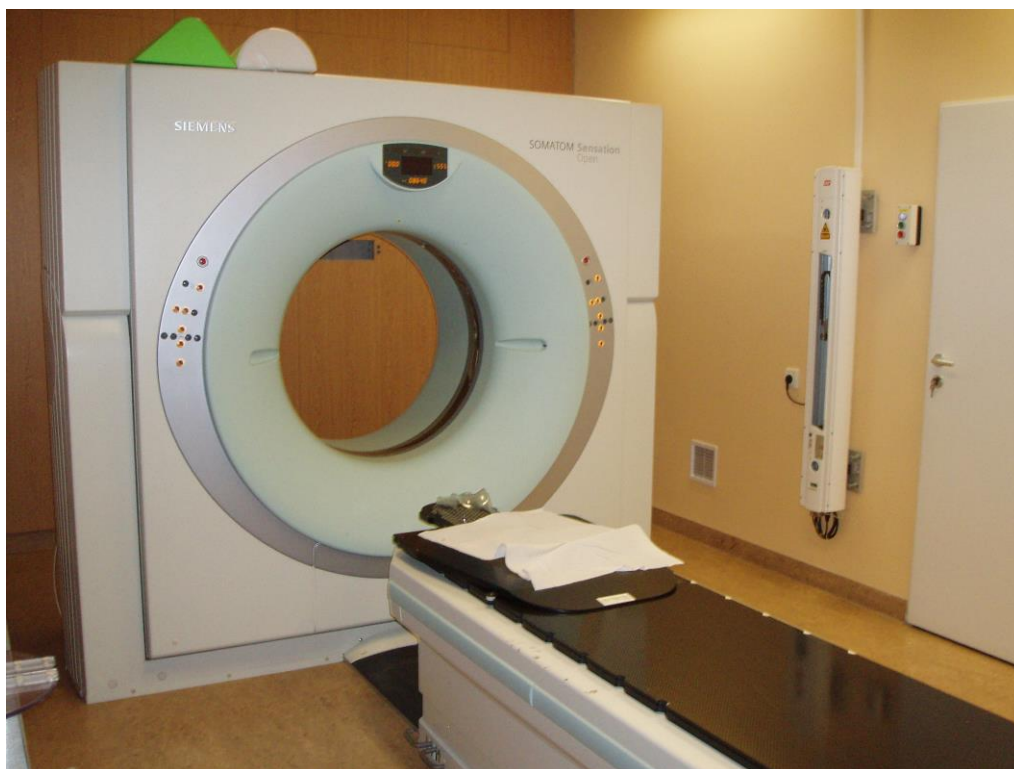1. ELIŠKOVÁ, Miloslava., Ondřej NAŇKA. Přehled anatomie, 1. vydání, Praha: Karolinum, 2006. 309 s., ISBN 80-246-1216-X
2. CIBULA, David, Luboš PETRUŽELKA a kolektiv. Onkogynekologie. 1. vydání. Praha: Grada Publishing, 2009, 616 s., ISBN 978-80-247-2665-6
3. ŠLAMPA, Pavel, Jiří PETERA. Radiační onkologie. 1. Vydání. Praha: Galén - Karolinum, 2007, 457 s., ISBN 978-80-246-1443-4
4. ŠLAMPA, Pavel. Radiační onkologie v praxi. 2. vydání, Brno: Masarykův onkologický ústav, 2007, 275 s., ISBN 978-80-86793-08-5
5. HYNKOVÁ, Ludmila., Pavel ŠLAMPA. Základy radiační onkologie. 1. Vydání. Brno: Masarykova univerzita, 2012, 247 s., ISBN 978-80-210-6061-6
6. VOMÁČKA, Jaroslav, Josef NEKULA a Jiří KOZÁK. Zobrazovací metody pro radiologické asistenty. 1. Vydání. Olomouc: Univerzita Palackého v Olomouci, 2012, 160 s., ISBN 978-80-244-3126-0
7. KLENER, Pavel. Klinická onkologie. 1. Vydání. Praha: Galén – Karolinum, 2002, 686 s., Koedice Galén- Karolinum; ISBN Karolinum 80-246-0468-X
8. Epidemiologie zhoubných nádorů v České republice, svod.cz, Incidence a mortalita – vývoj v čase [online]. 2012 [cit. 11-4-2015]. Dostupné z: <http://www.svod.cz/analyse.php?modul=incmor#>
9. Epidemiologie zhoubných nádorů v České republice, svod.cz, Regionální přehledy [online]. 2012 [cit. 11-4-2015]. Dostupné z: <http://www.svod.cz/analyse.php?modul=regionprehled#>
10. Epidemiologie zhoubných nádorů v České republice, svod.cz, Věk pacientů [online]. 2012 [cit. 11-4-2015]. Dostupné z: <http://www.svod.cz/analyse.php?modul=vek#>

Seznam příloh

Příloha A Obrázek 4 Plánovací CT simulátor.....	54
Příloha B Obrázek 5 Fixační podložka pod dolní končetiny pro plánovací CT.....	55
Příloha C Obrázek 6 Lineární urychlovač.....	56
Příloha D Obrázek 7 Ozařovací stůl lineárního urychlovače.....	57
Příloha E Obrázek 8 Lineární urychlovač s vytaženou rentgenkou a flat panelem pro OBI, CBCT.....	58

5 Přílohy

Příloha A



Obrázek 4 plánovací CT simulátor

(Zdroj Fakultní nemocnice Hradec Králové)

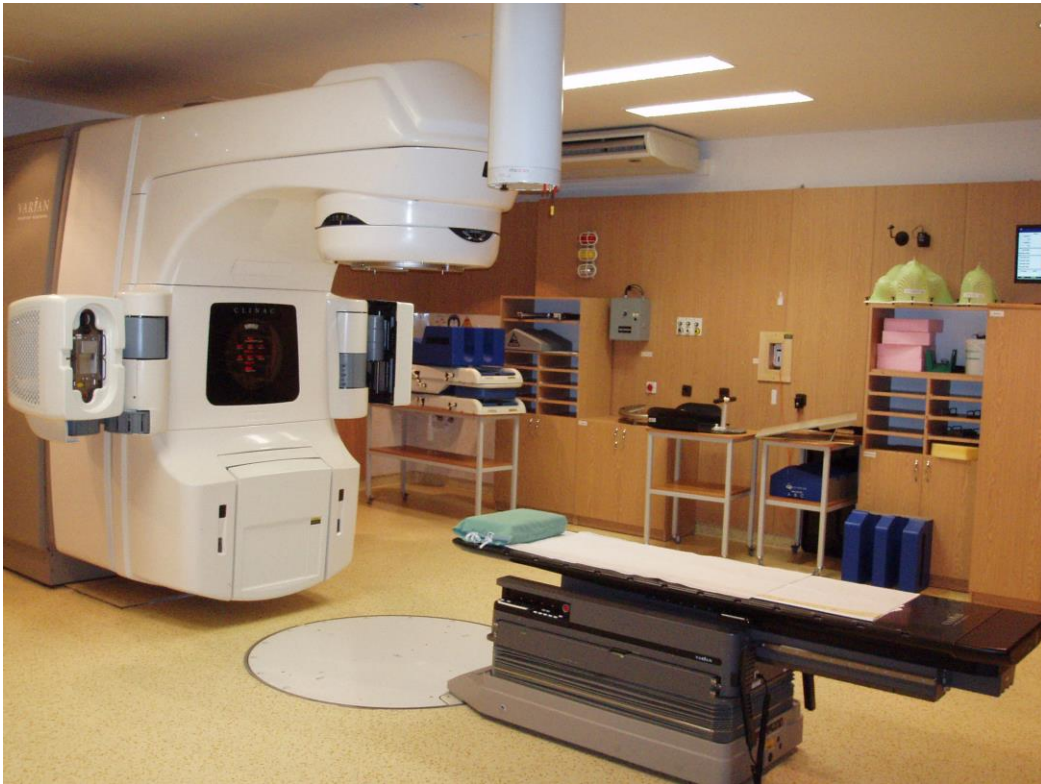Příloha B



Obrázek 5 Fixační podložka pod dolní končetiny pro plánovací CT

(Zdroj Fakultní nemocnice Hradec Králové)

Příloha C



Obrázek 6 Lineární urychlovač

(Zdroj Fakultní nemocnice Hradec Králové)

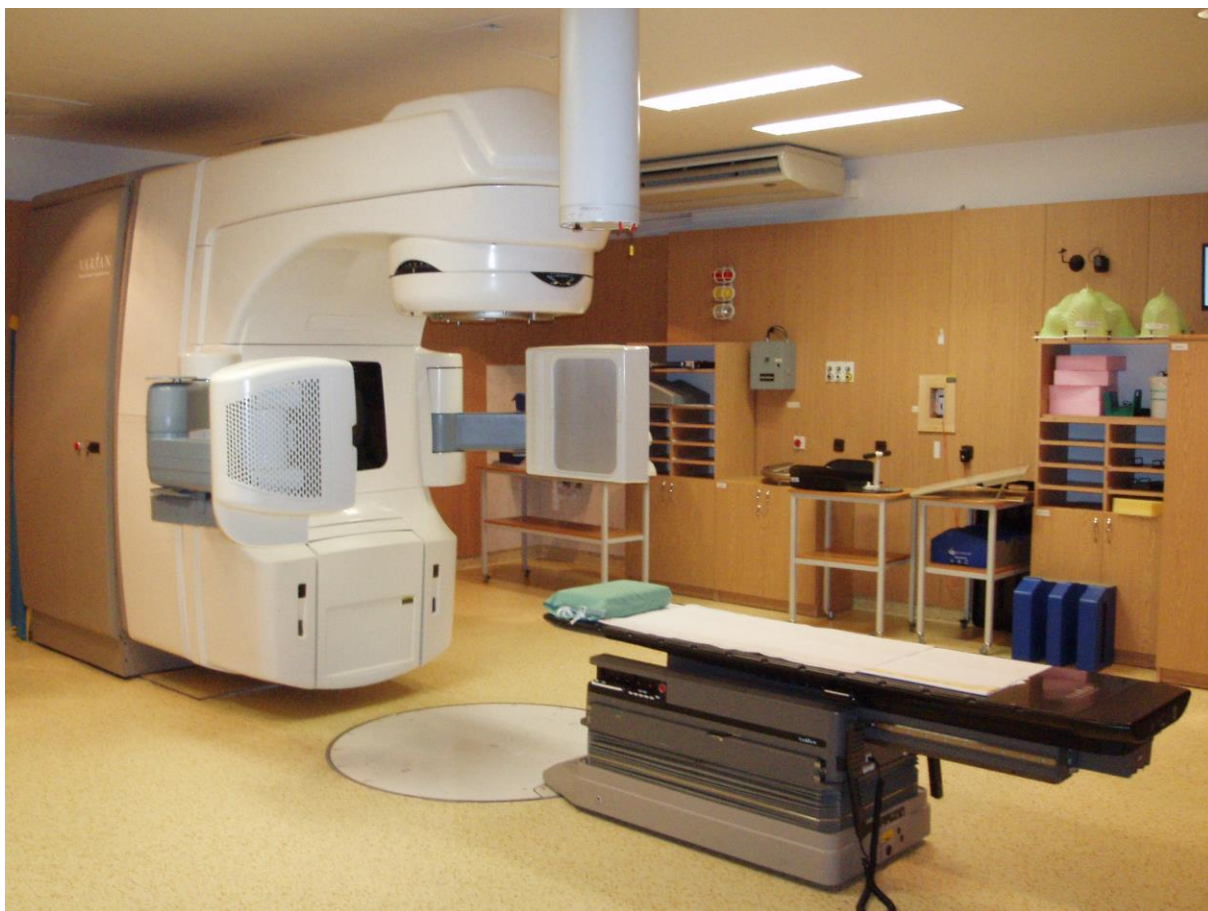Příloha D



Obrázek 7 Ozařovací stůl lineárního urychlovače

(Zdroj Fakultní nemocnice Hradec Králové)

Příloha E



Obrázek 8 Lineární urychlovač s vytaženou rentgenkou a flat panelem pro OBI, CBCT

(Zdroj Fakultní nemocnice Hradec Králové)